

CONFERENCIA SCHAP 2018



CUATRO ESTACIONES EN LA VIDA DE UN PATÓLOGO

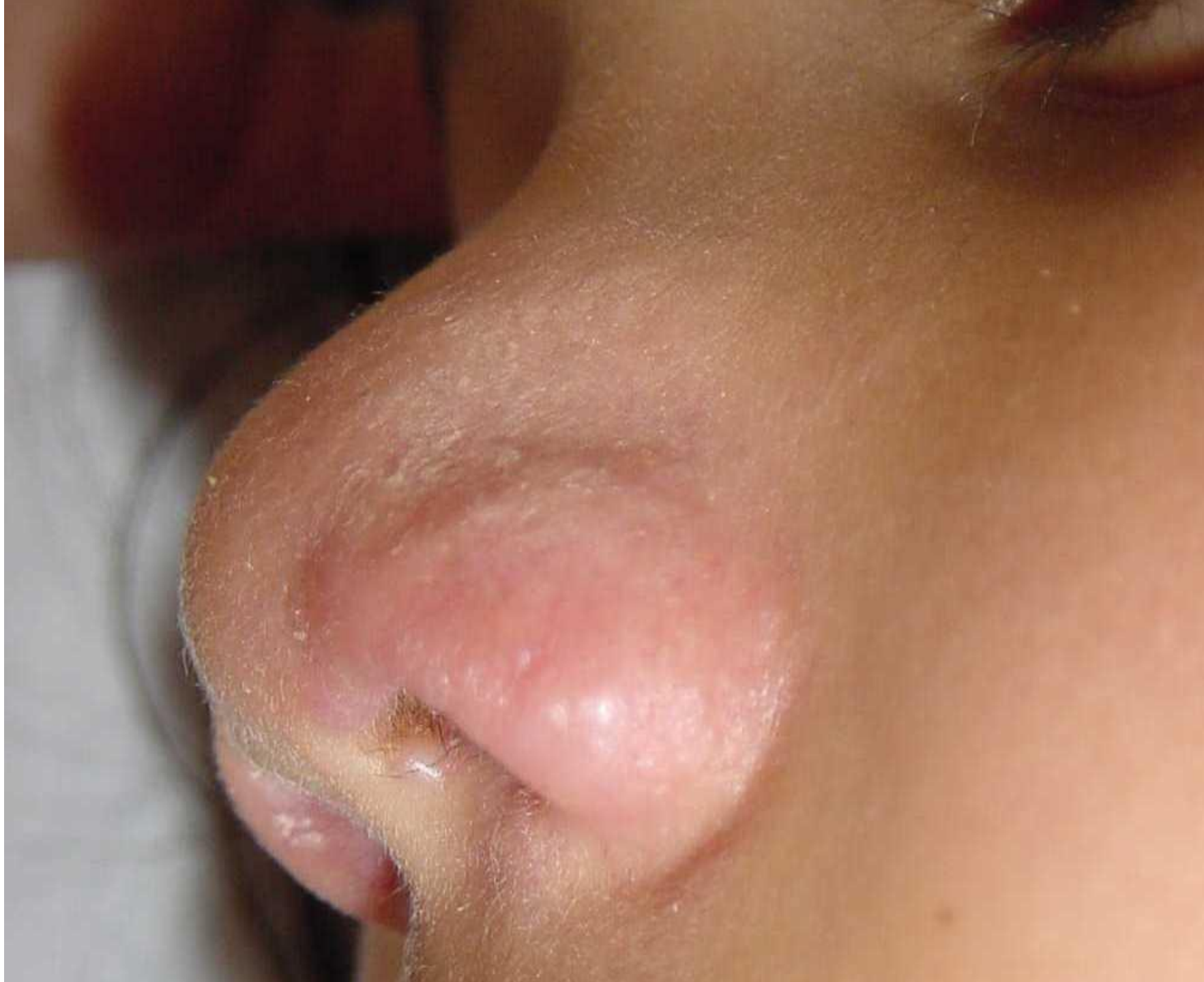Analogía biográfica

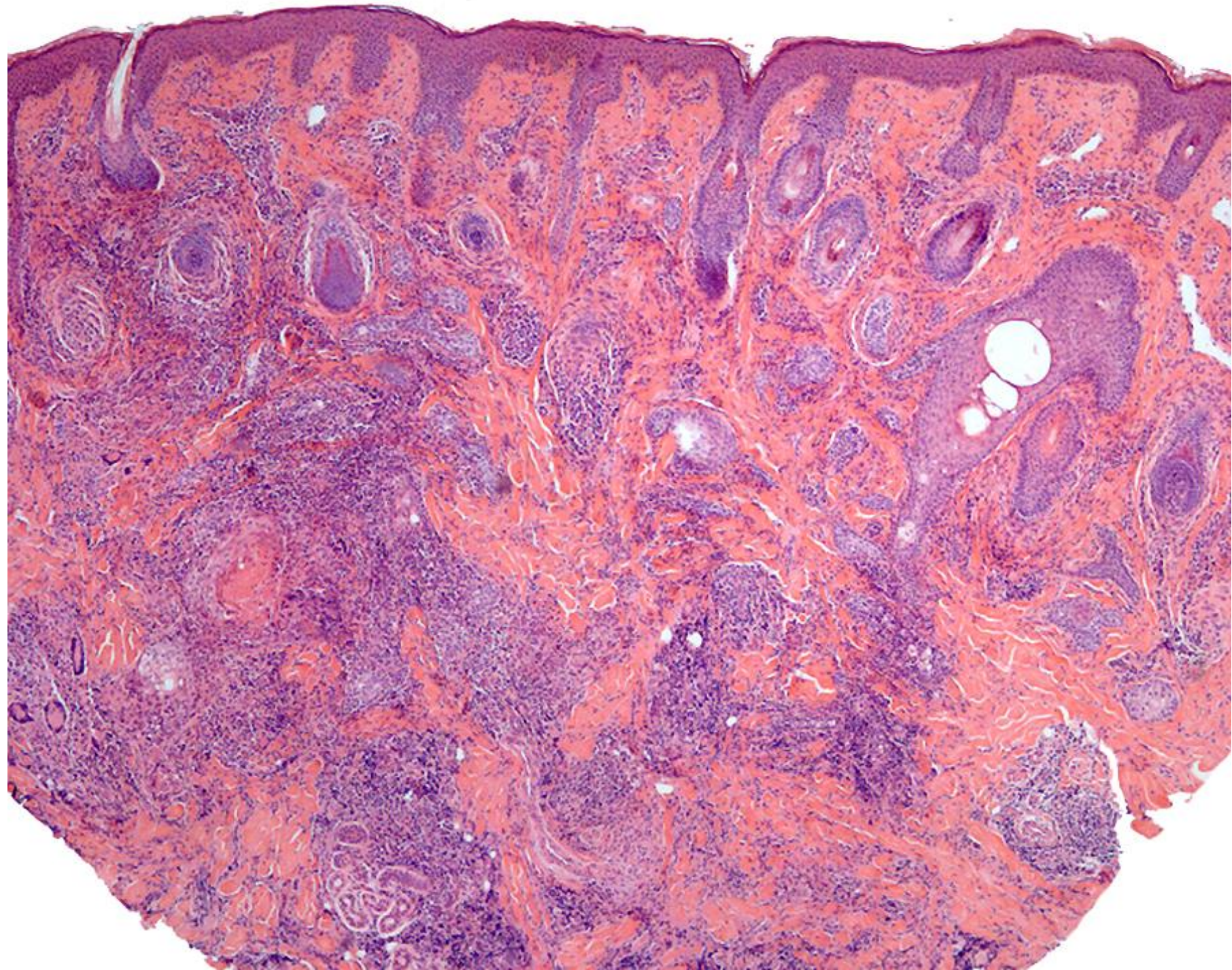
EL INVIERNO

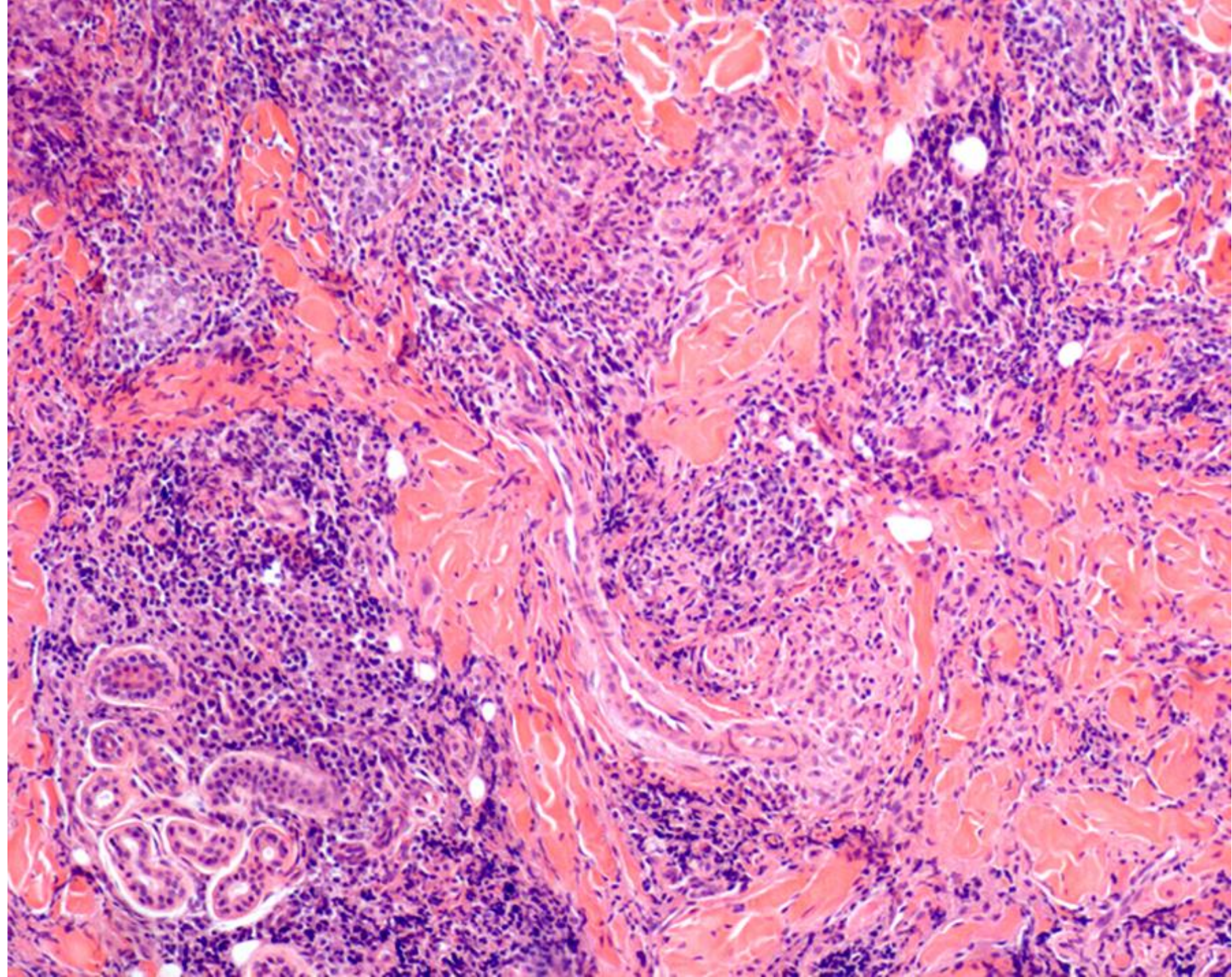
- Helado tiritar entre la nieve plateada
al severo soplo del hórrido viento
correr batiendo los pies en todo momento;
Y por el soberbio castañear de los dientes;
Estar junto al fuego, tranquilos y contentos,
Mientras afuera la lluvia moja a ciento.
Caminar sobre el hielo, y a paso lento
Por miedo a caer avanzar con cuidado;
Ir firme, resbalar, caerse al suelo
De nuevo ir sobre el hielo y correr rápido
Sin que el hielo se rompa, y se desmenuce;
Sentir que sale de las puertas herradas
Siroco, Bóreas, y todos los vientos en guerra
Esto es el invierno, pero uno tal, que alegría nos trae.

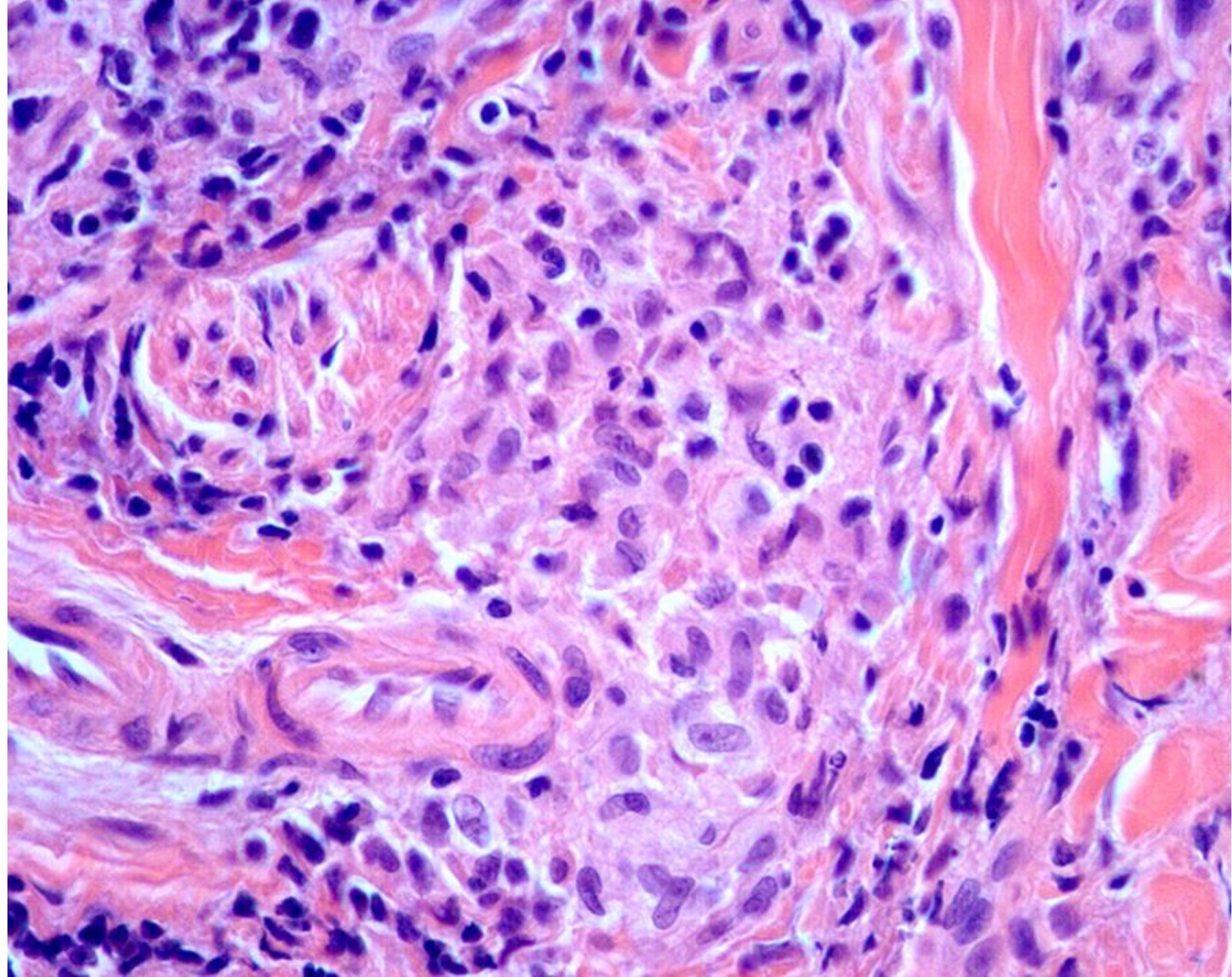
ANAMNESIS

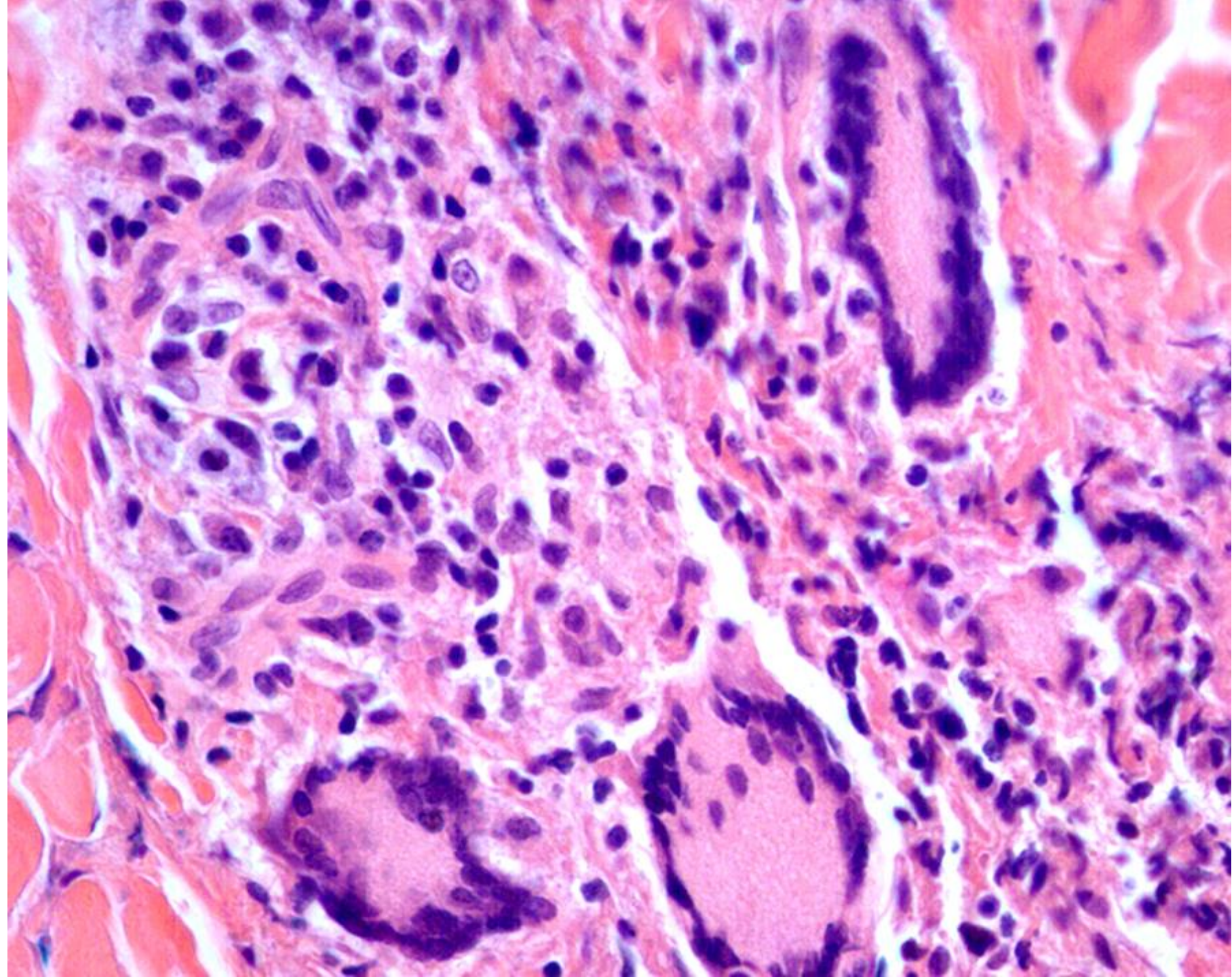
- Paciente de sexo femenino, 6 años de edad años con lesiones faciales de 4 meses evolución
- Biopsia cutánea muestra dermatitis granulomatosa compatible con Sarcoidosis
- PCR (+) para Mycobacterium no-TBC.
- VHS sobre 90 mm/h

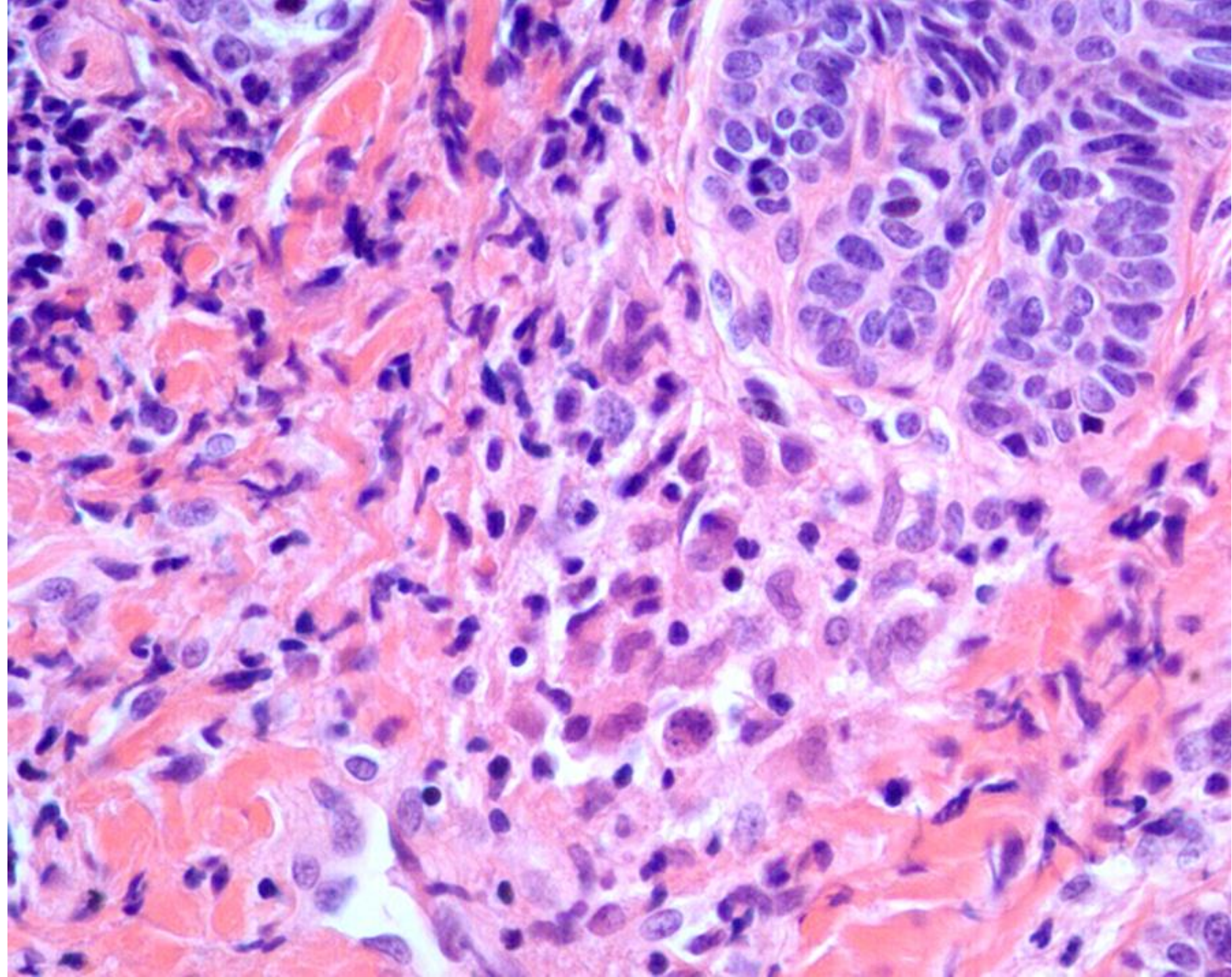






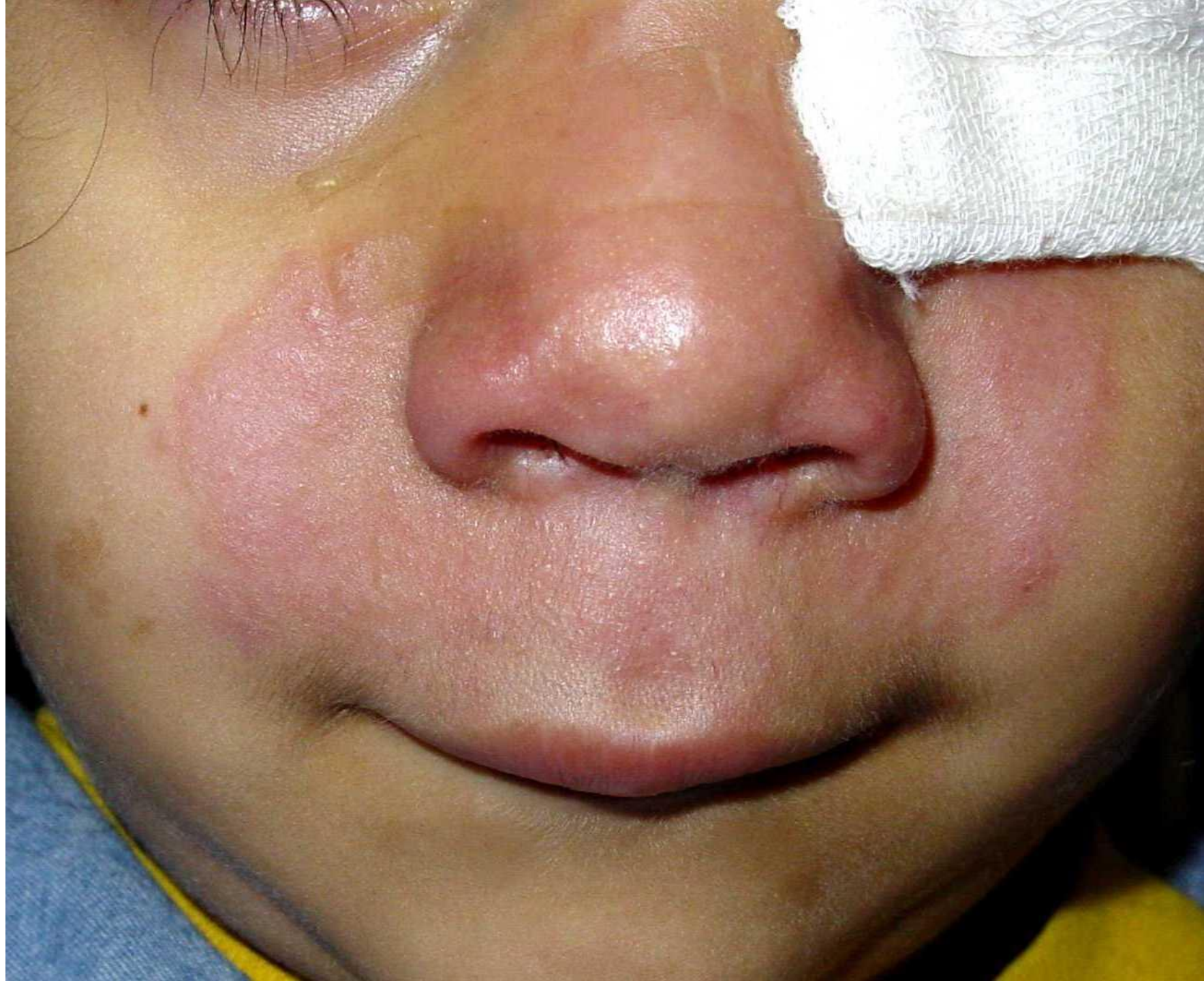





ANAMNESIS II

- Sin compromiso sistémico
- Screening autoinmunidad : (-)
- Evaluación oftalmológica : normal
- Se decidió tratar Micobacterio con Streptomycin-HIN-PAS
- Mejoría relativa durante las primeras semanas
- VHS baja a 70 mm/h, pero progresó el cuadro cutáneo
- Diplopia y estrabismo súbito a fines de Marzo 2003
Parálisis 6º par con TAC normal
- Prednisona 1/mg/k/día con buena respuesta inicial



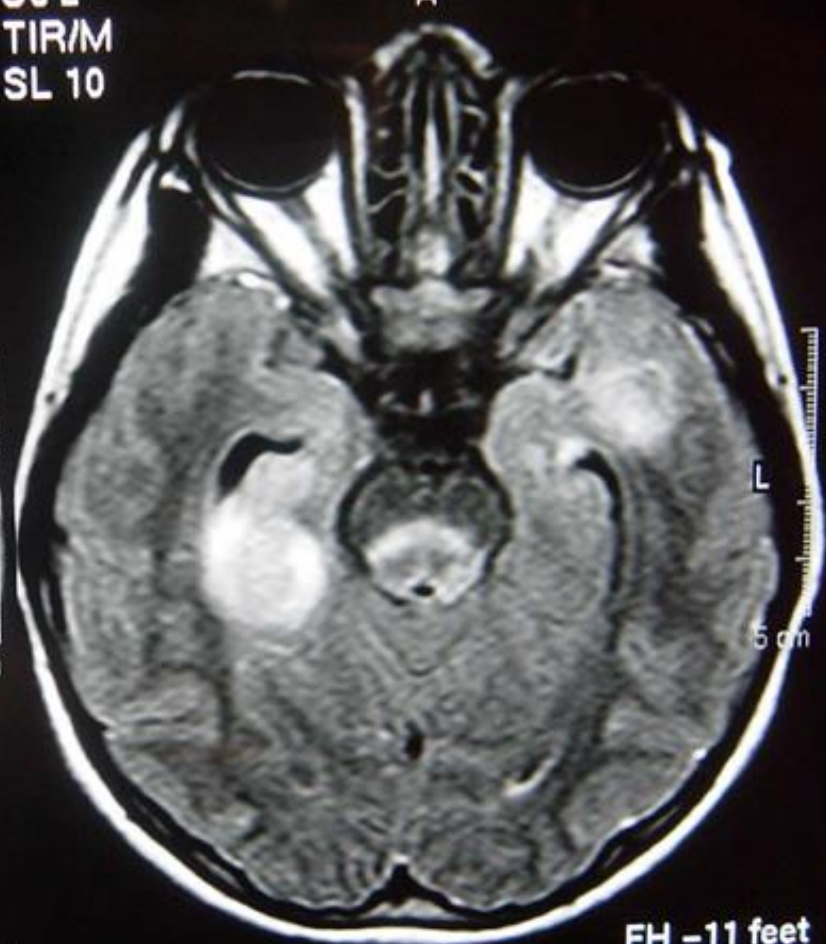
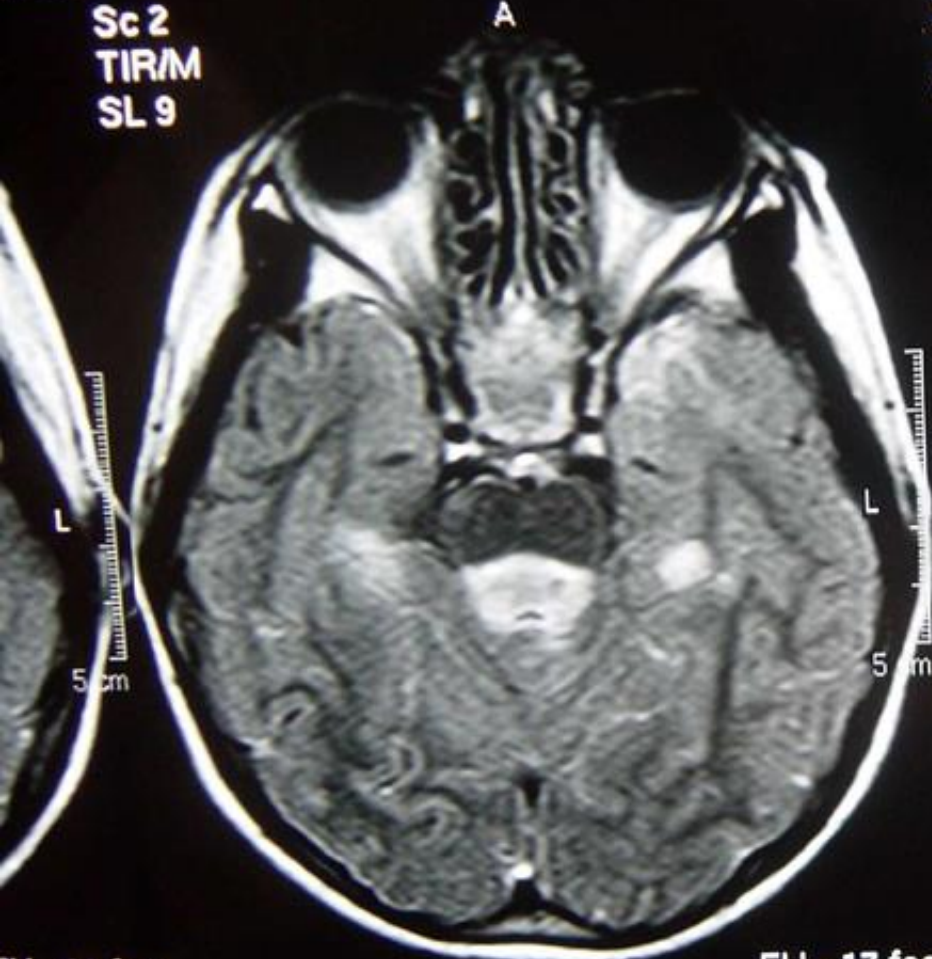
2 feet

Sc 2
TIR/M
SL 9

FH -46 feet

FH -40 feet

Sc 2
TIR/M
SL 10



FH -22 feet

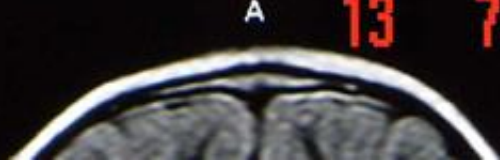
Sc 2
TIR/M
SL 14

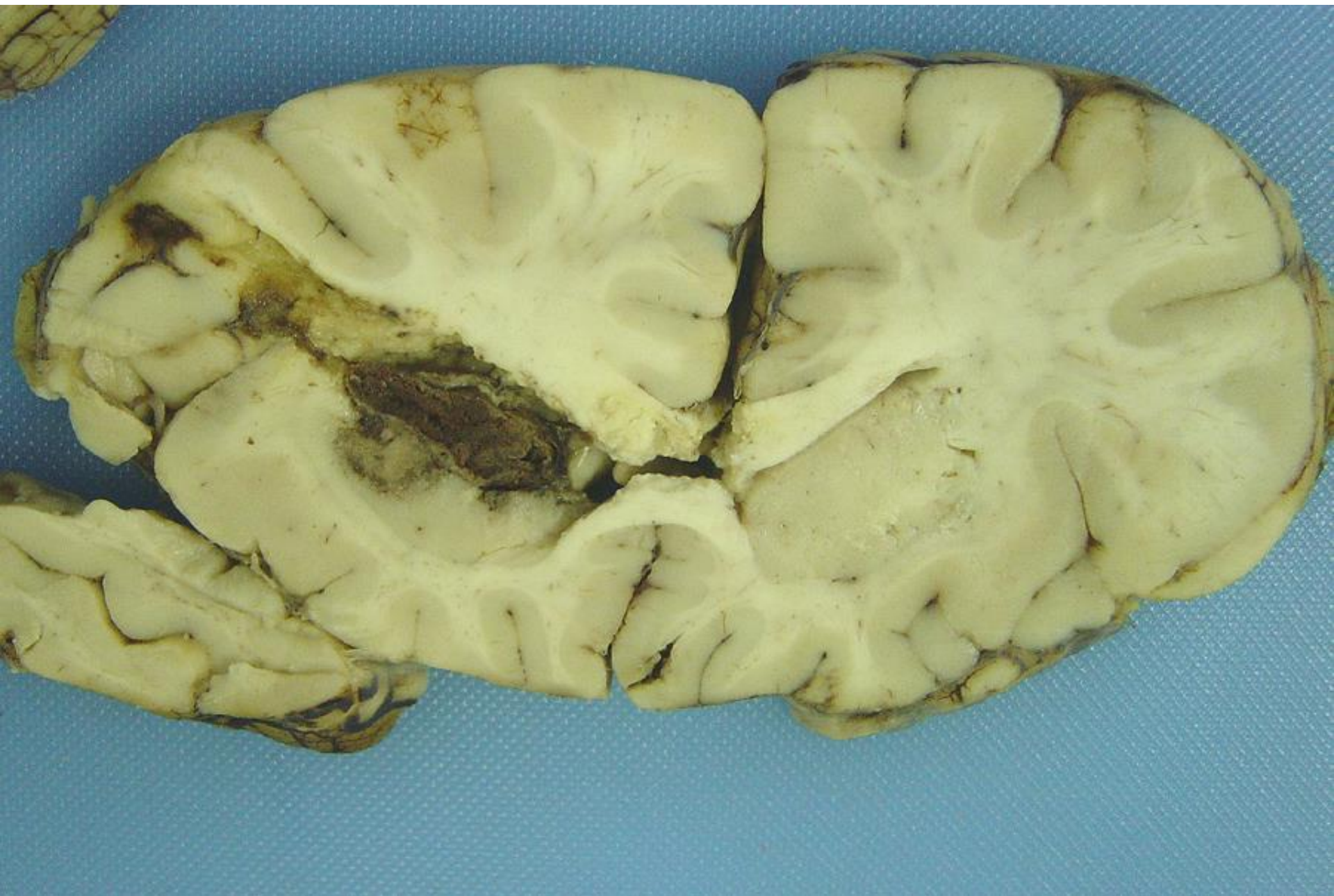
FH -17 feet

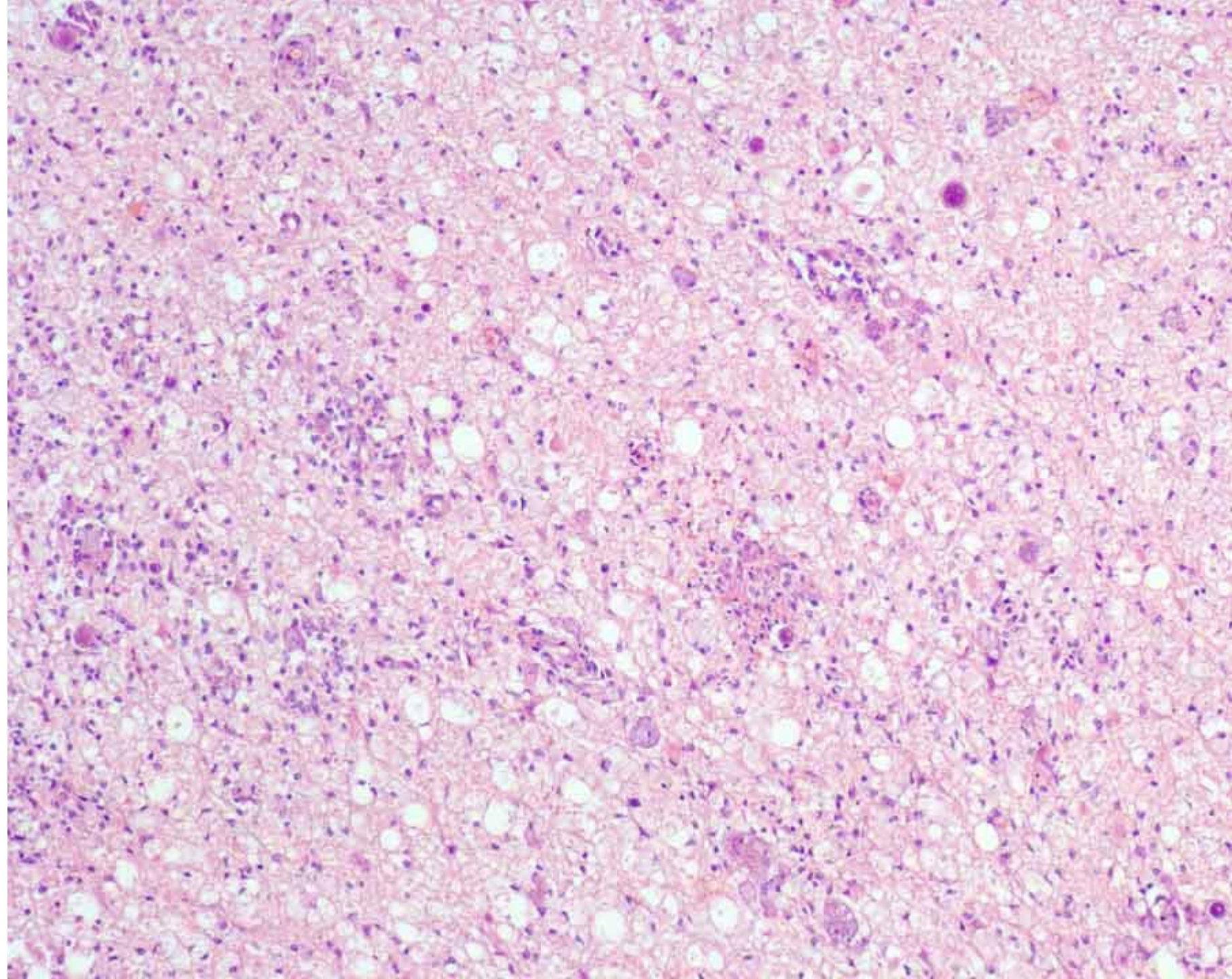
FH -11 feet

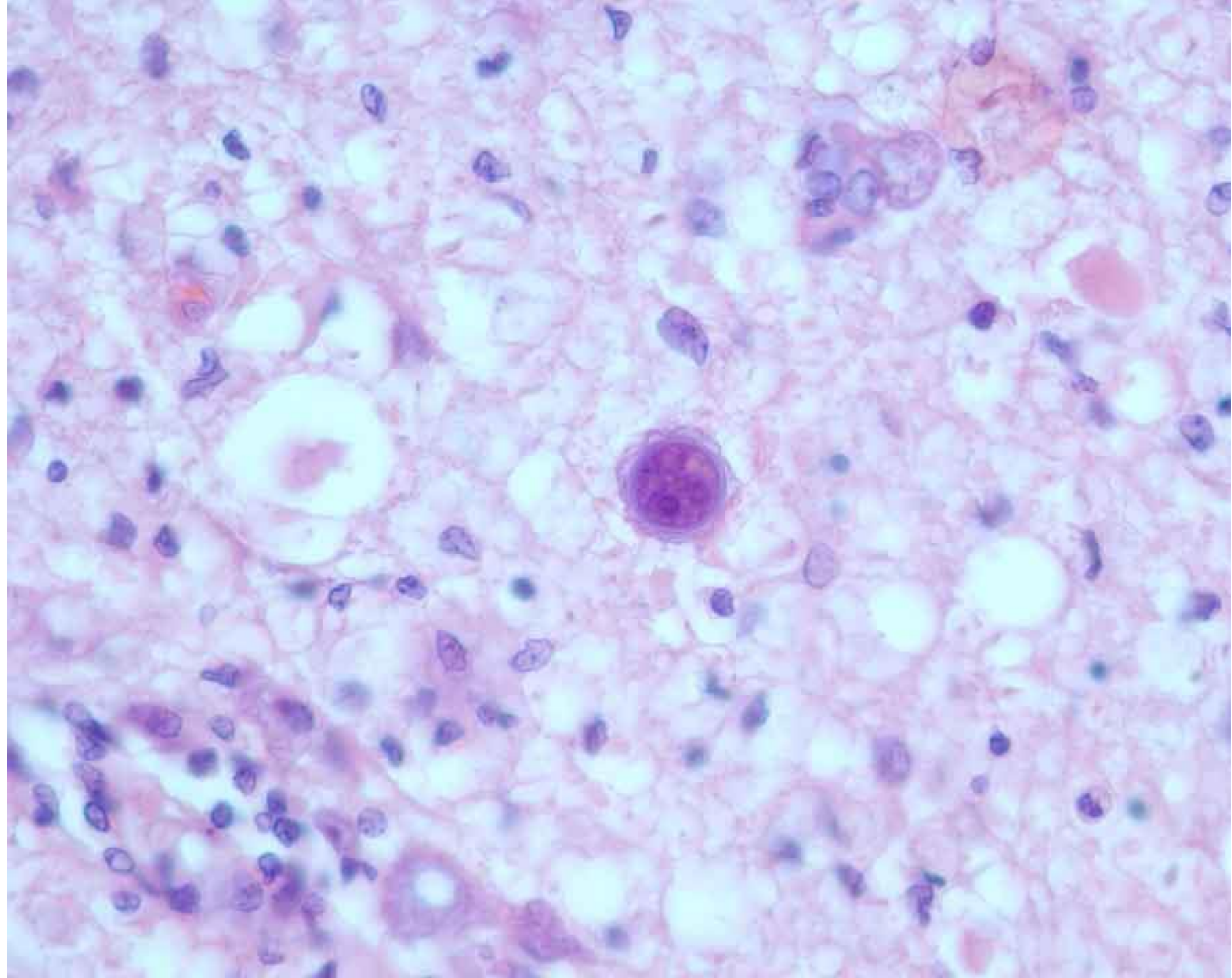
Sc 2
TIR/M
SL 15

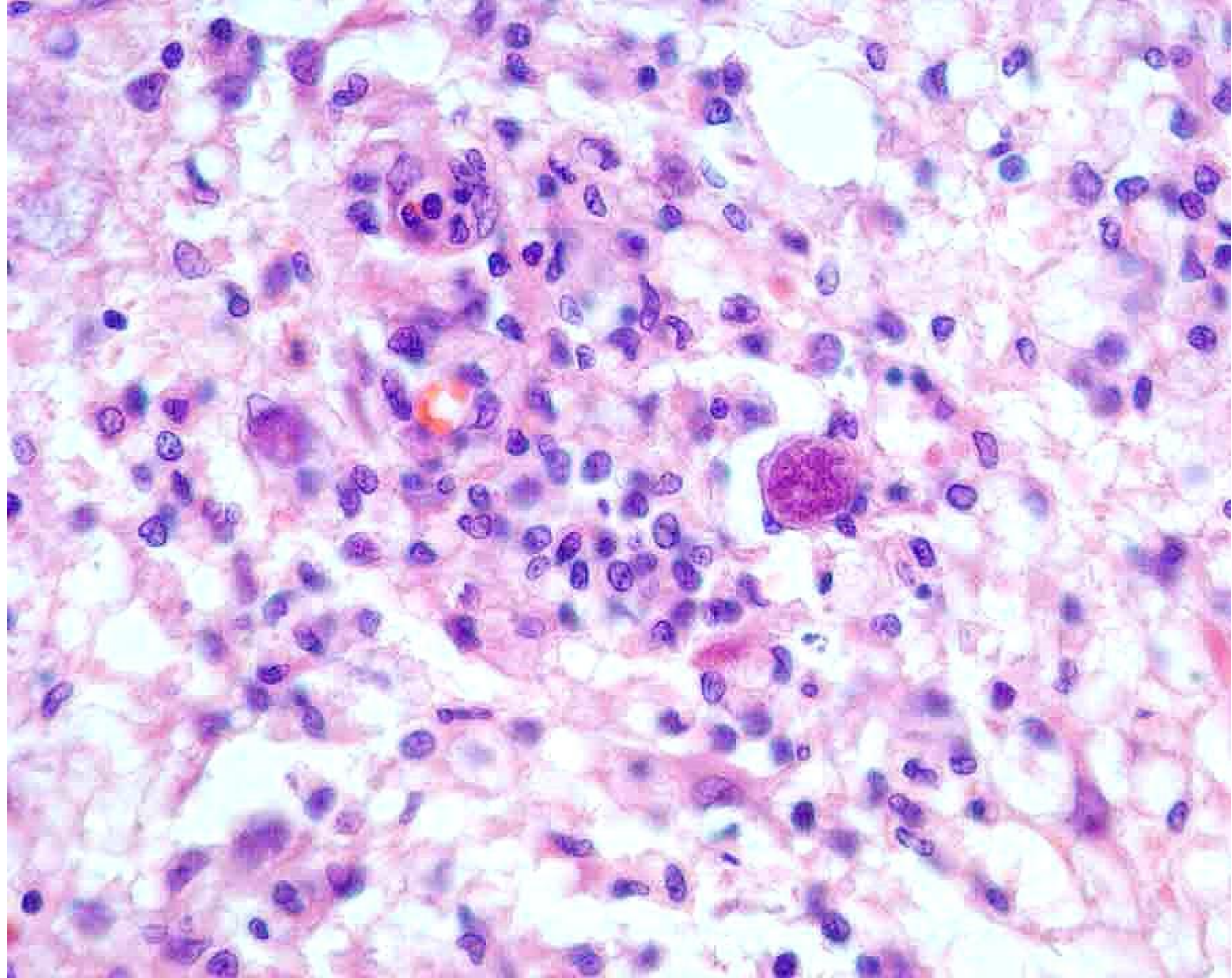
13 7 2003

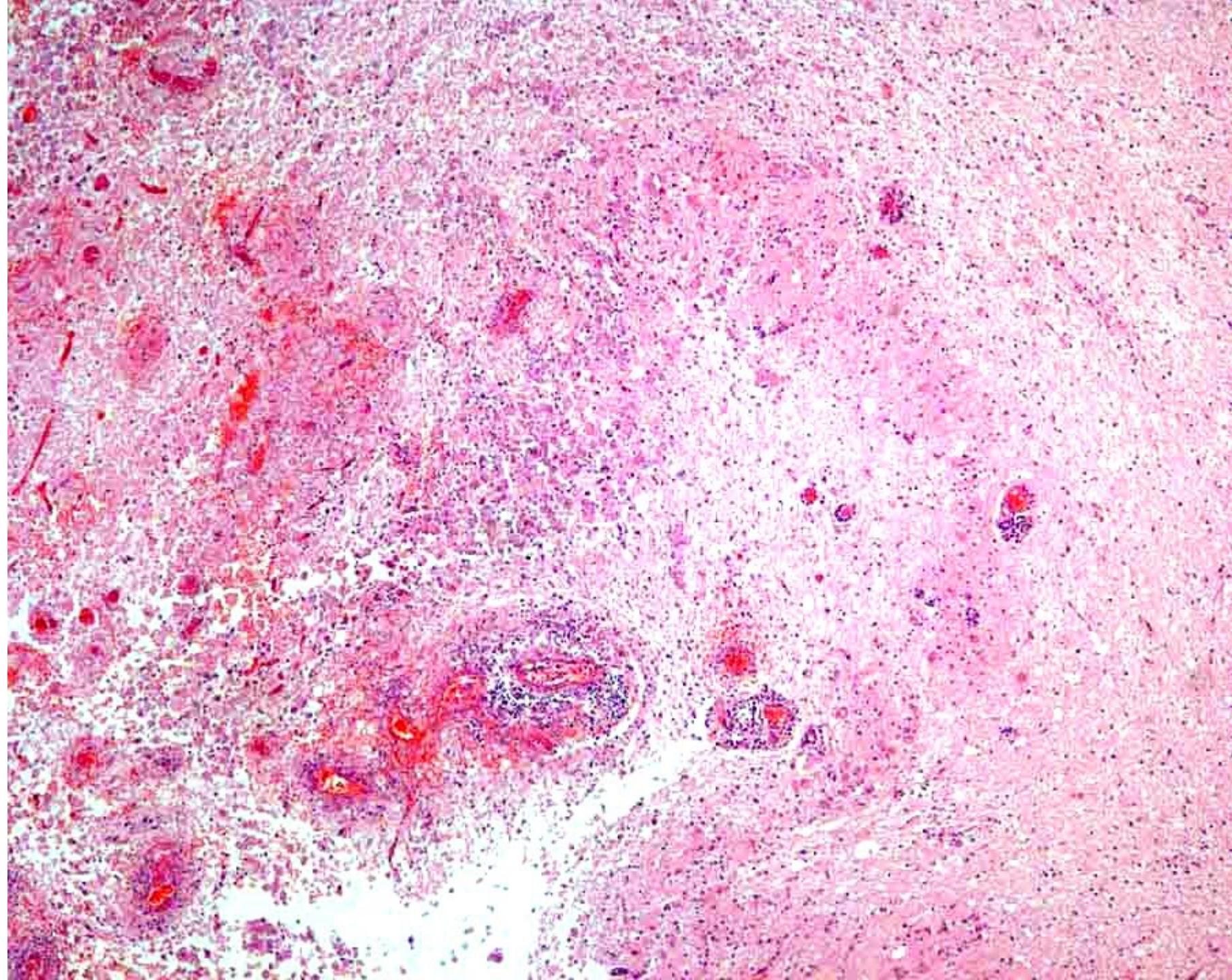


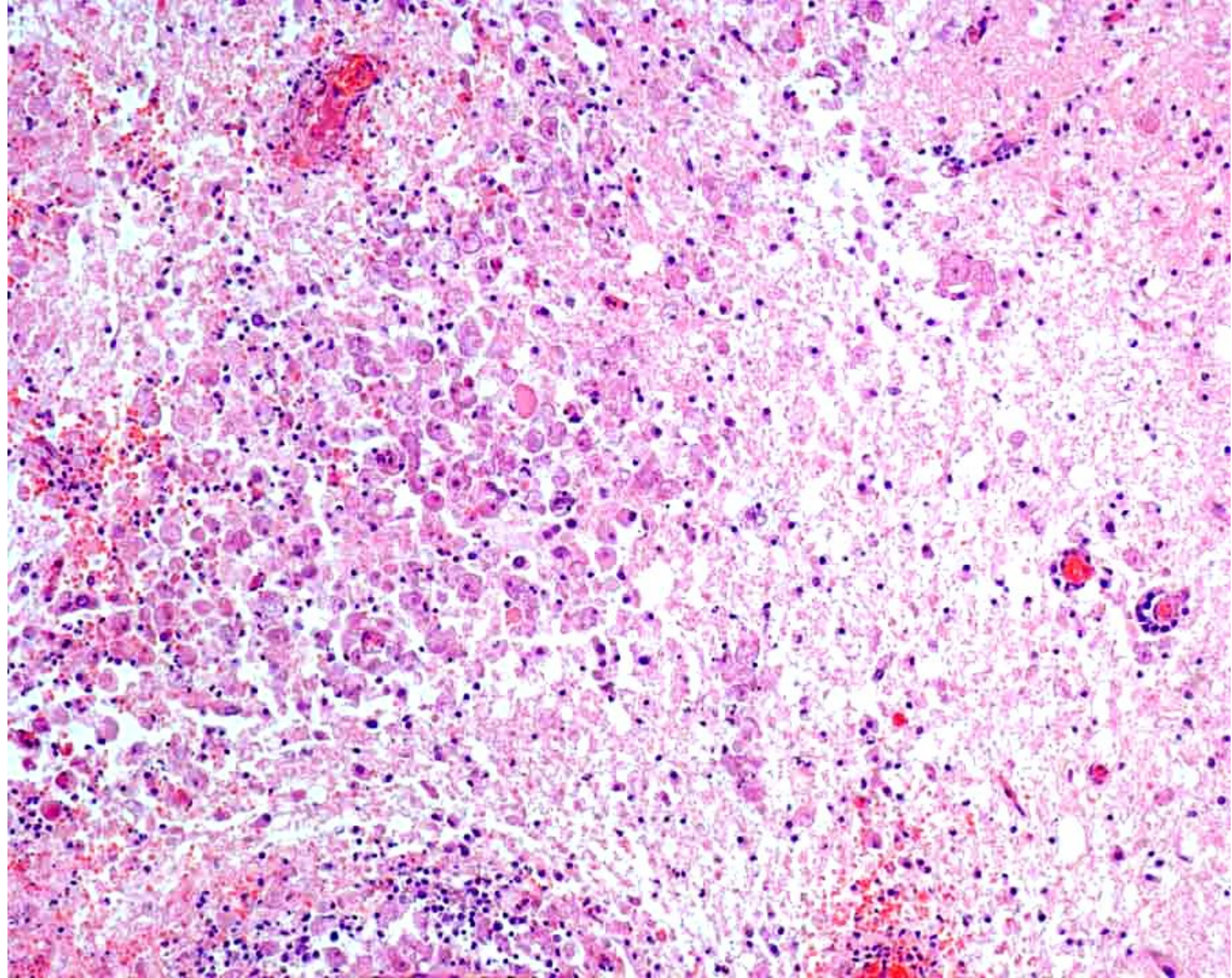


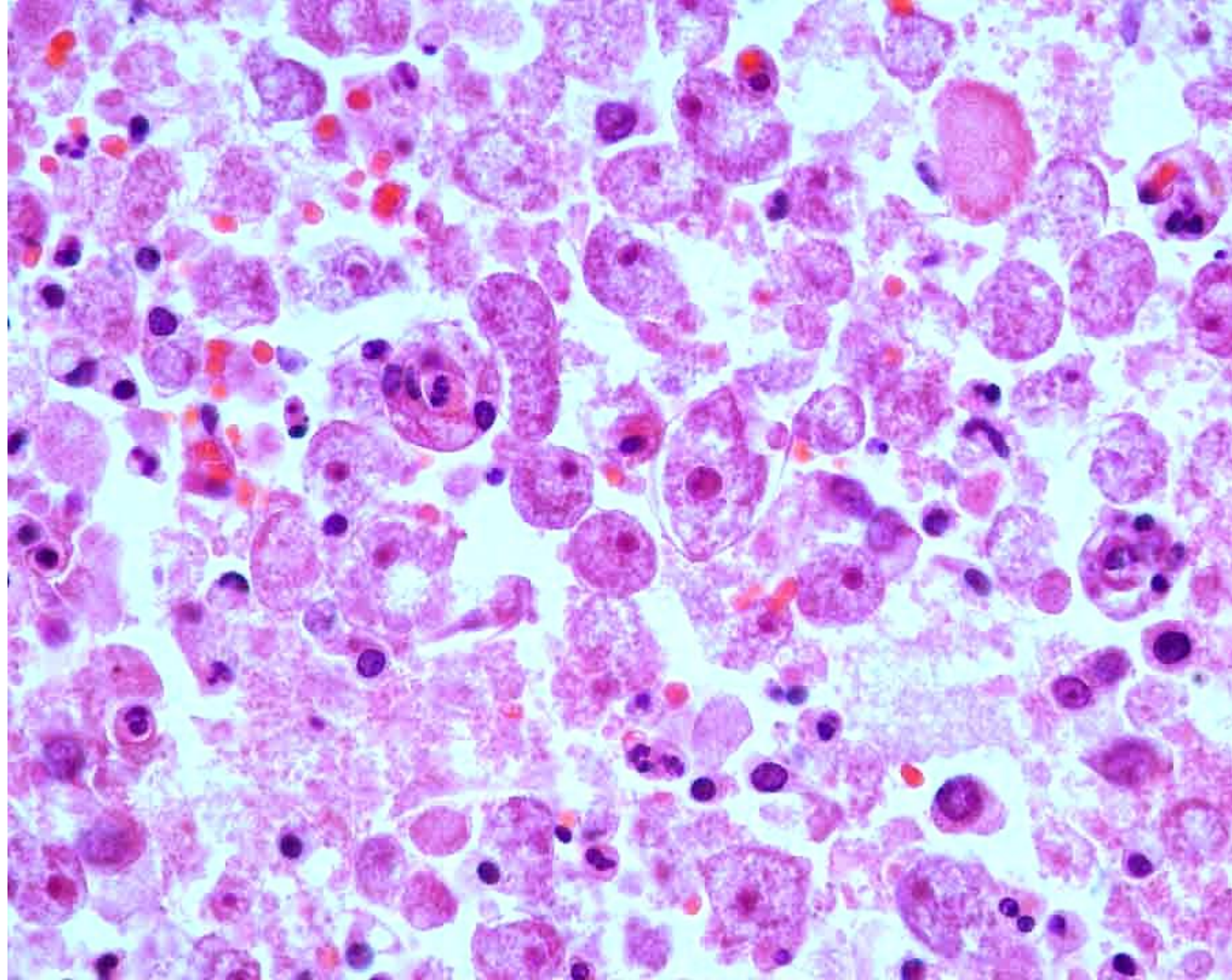


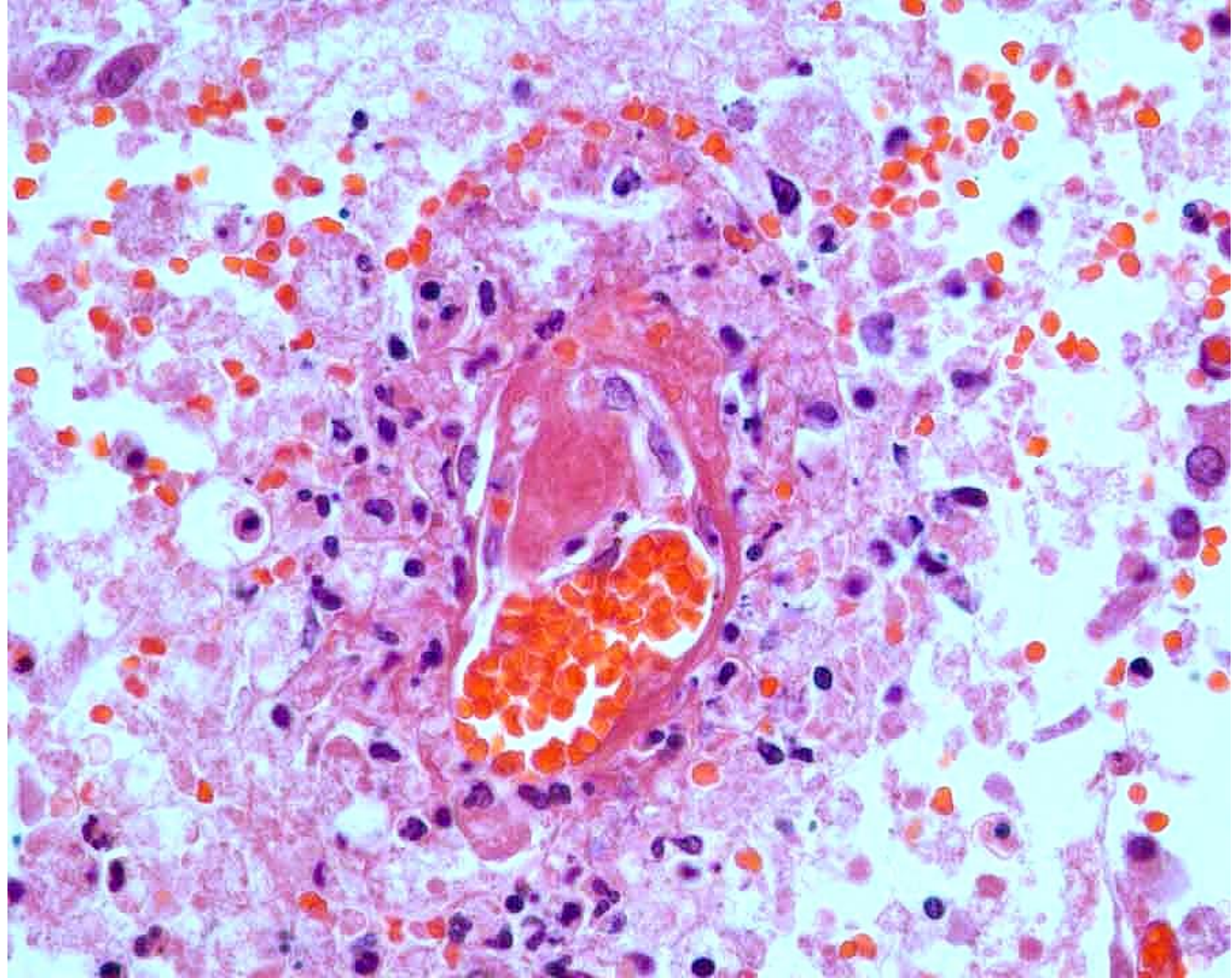












AMEBIASIS CUTÁNEA

(Magaña M et al. Am J Dermatopathol 2004; 26: 280-284)

- AC es producida por *Entamoeba histolytica*; puede asociarse a infección GI
- Aumento de incidencia de infecciones por amebas de vida libre: *Acanthamoeba*, *Balamuthia*, *Naegleria*; en particular SIDA
- Cualquier órgano, especialmente CNS y piel
- Úlceras, infiltrados inflamatorios mixtos y trofozoítos

LA PRIMAVERA

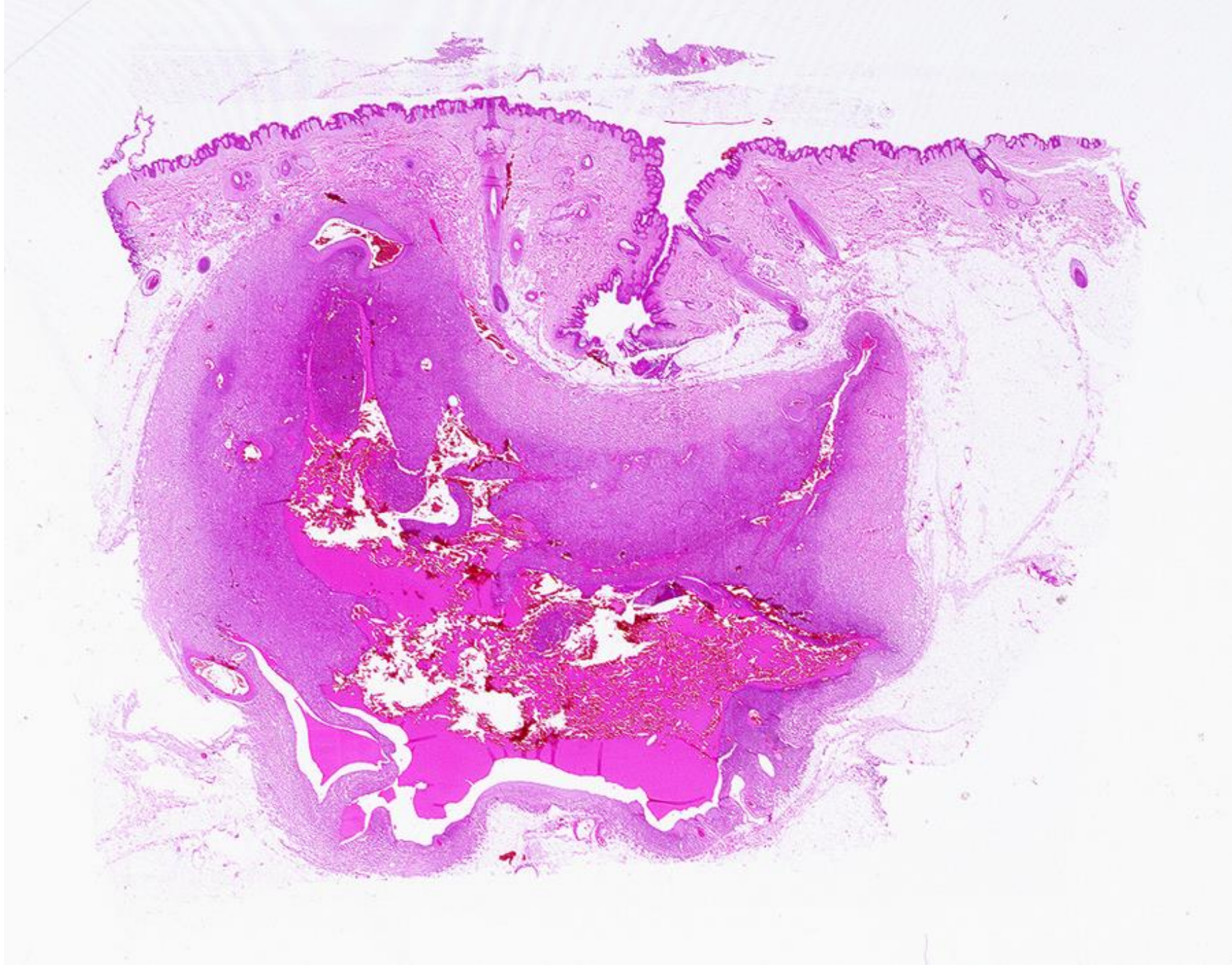
- Llegó la primavera y festejándolo
La saludan los pájaros con alegre canto,
Y las fuentes con el soplo de los céfiros
Con dulce murmullo discurren entretanto:
Vienen cubriendo el aire con negro manto
Y rayos, y truenos, elegidos para anunciarla
Callando así estos, los pajarillos;
Vuelven otra vez a su canoro encanto.
Y así, sobre el florido y ameno prado,
Al caro murmurar de bosques y plantas
Duerme el cabrero con el fiel can al lado.
De la pastoral zampoña al son festejante
Danzan ninfas y pastores en el techo amado
A la brillante llegada de la primavera.

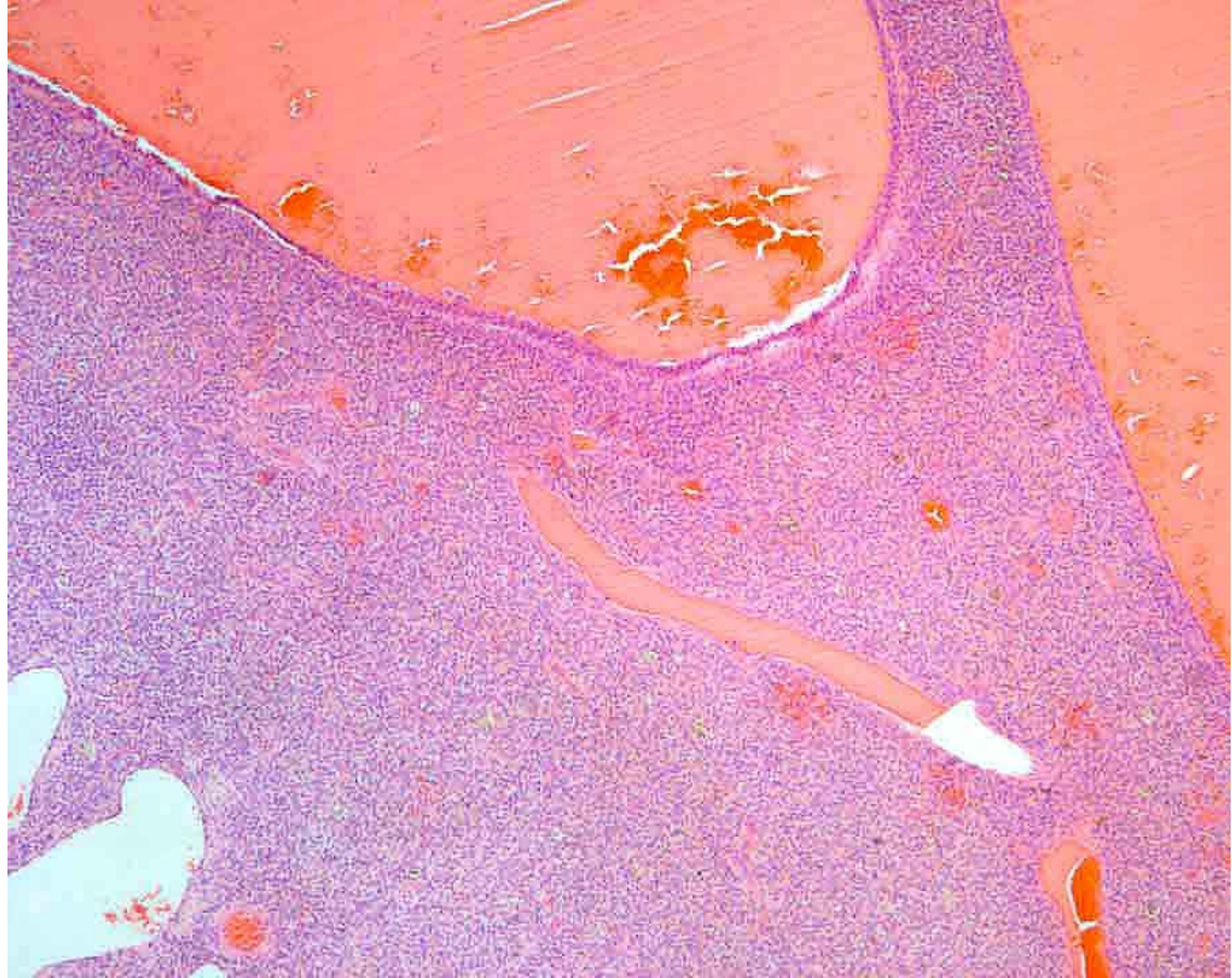
ANAMNESIS

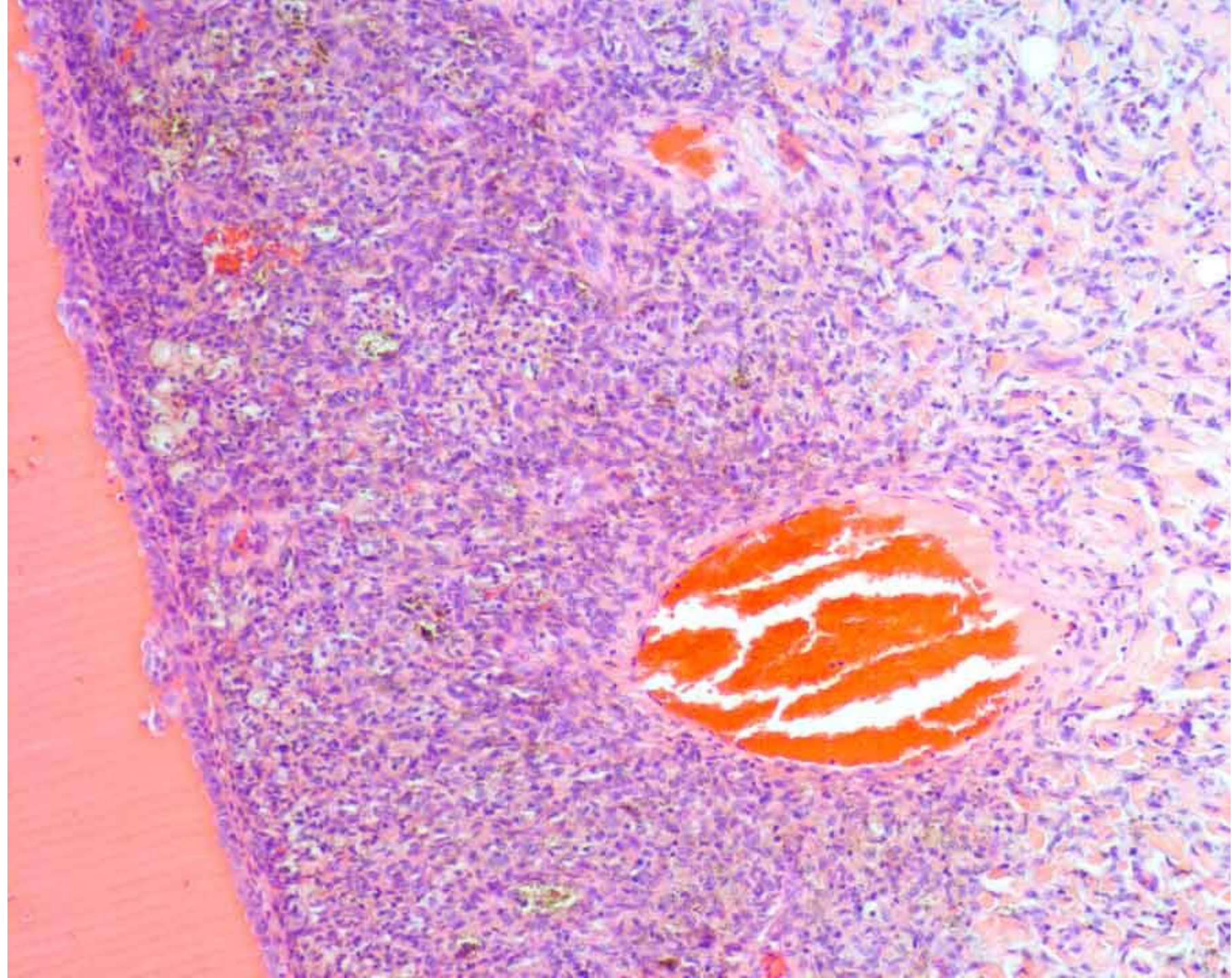
- Mujer de 56 años con nódulo en la espalda de varios meses de evolución
- Diagnóstico clínico de Lipoma
- Sin antecedentes mórbidos y laboratorio dentro de lo normal

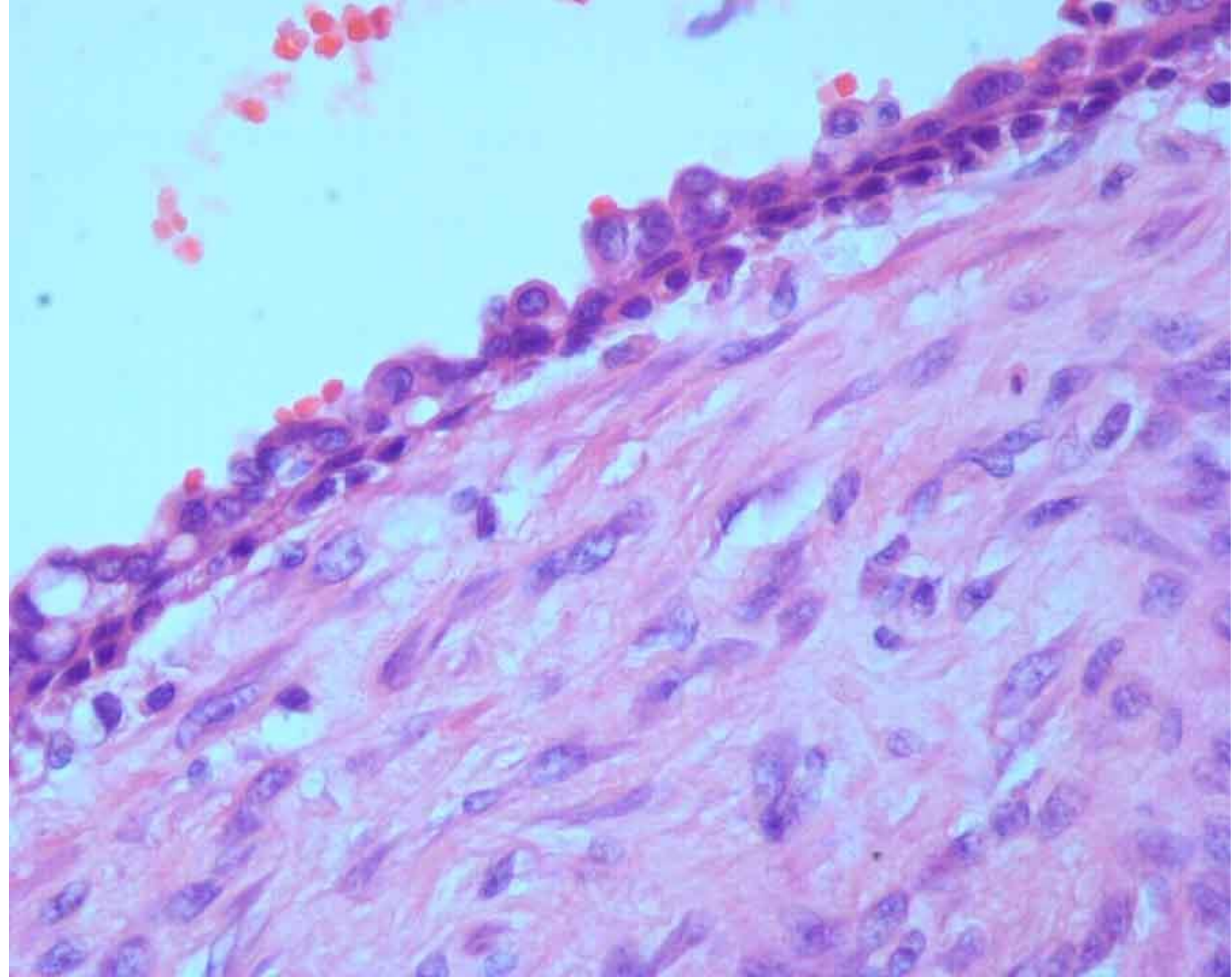
MACROSCOPIA

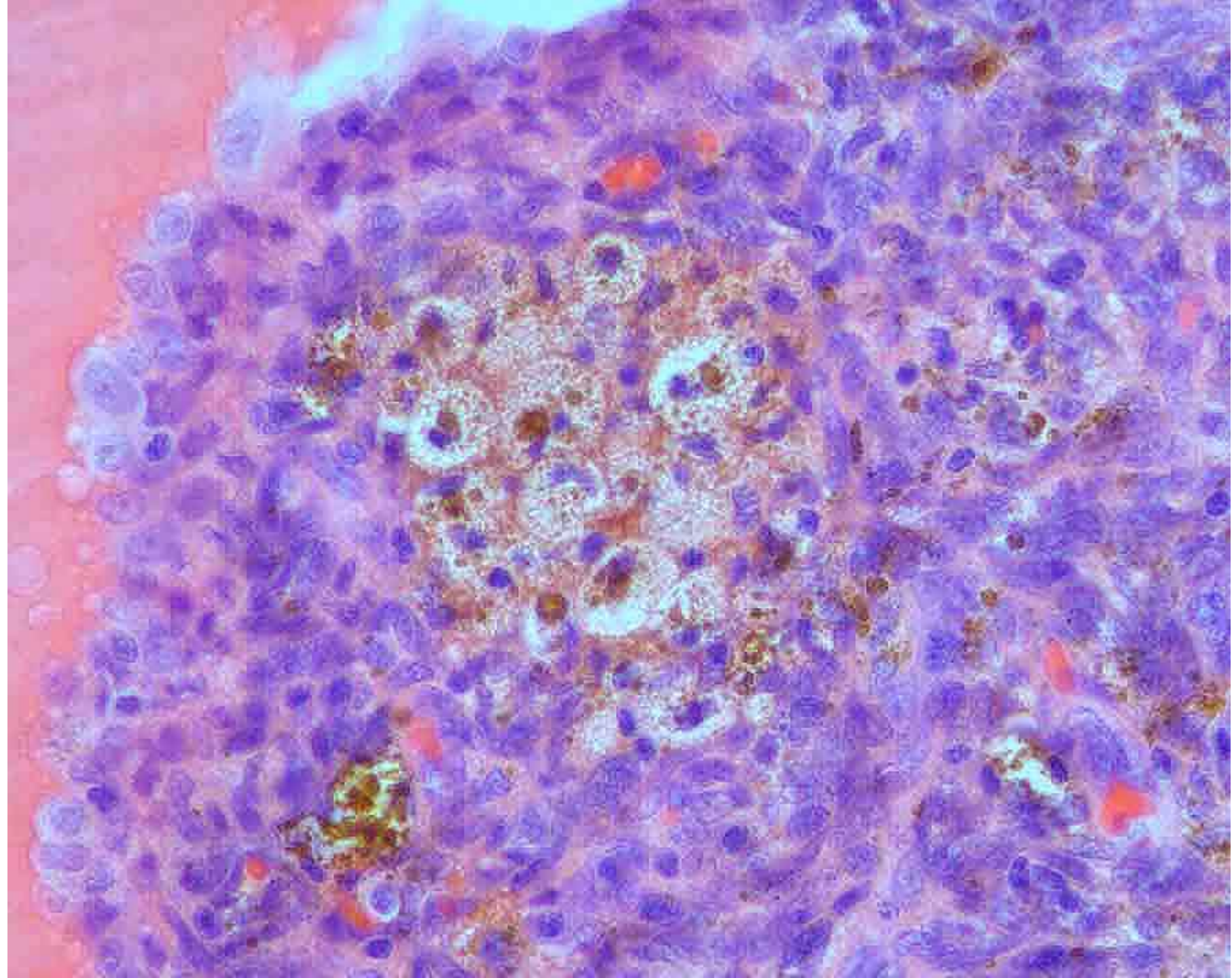
- Muestra de 2 cm con nódulo dérmico quístico y hemorrágico.

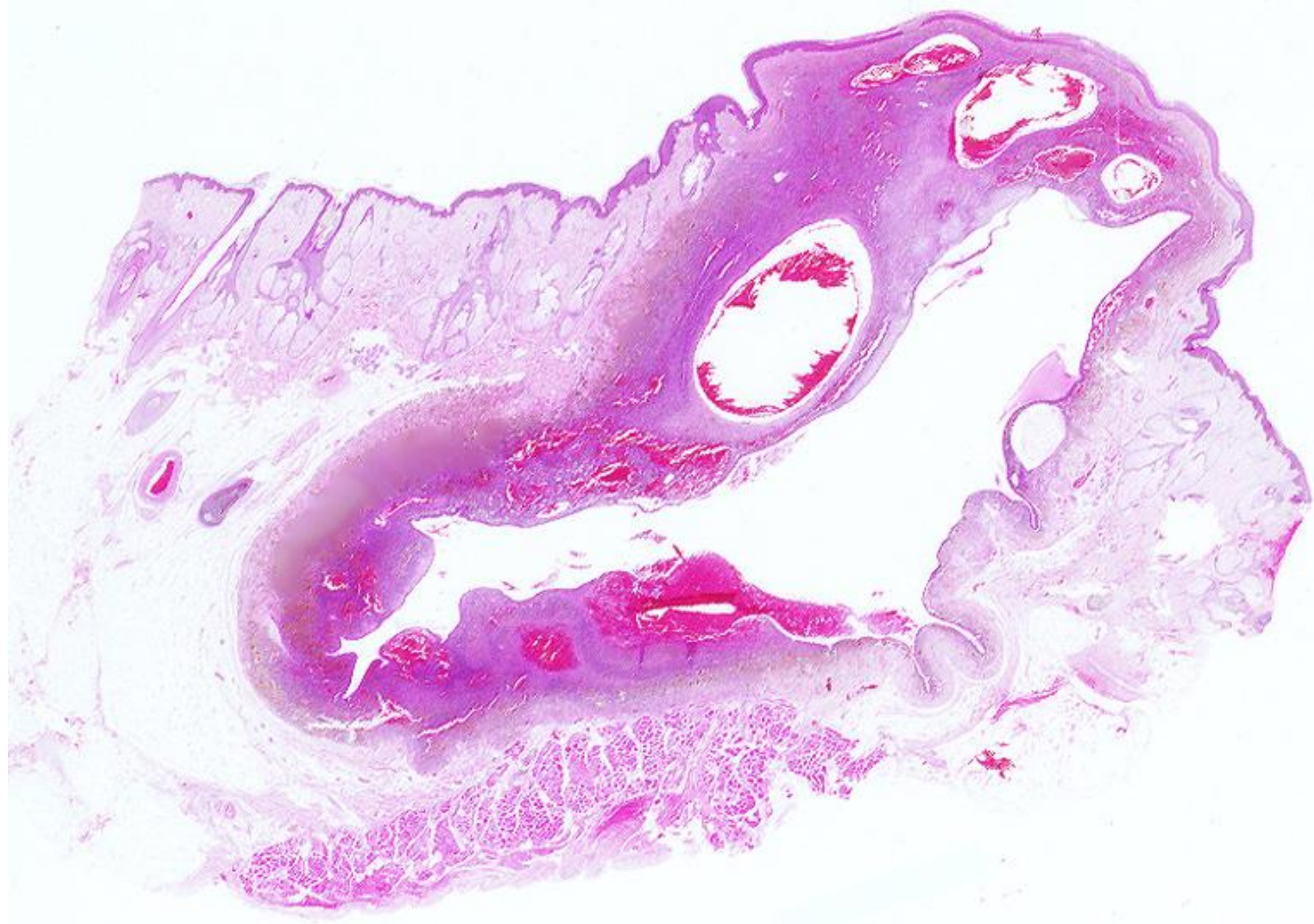


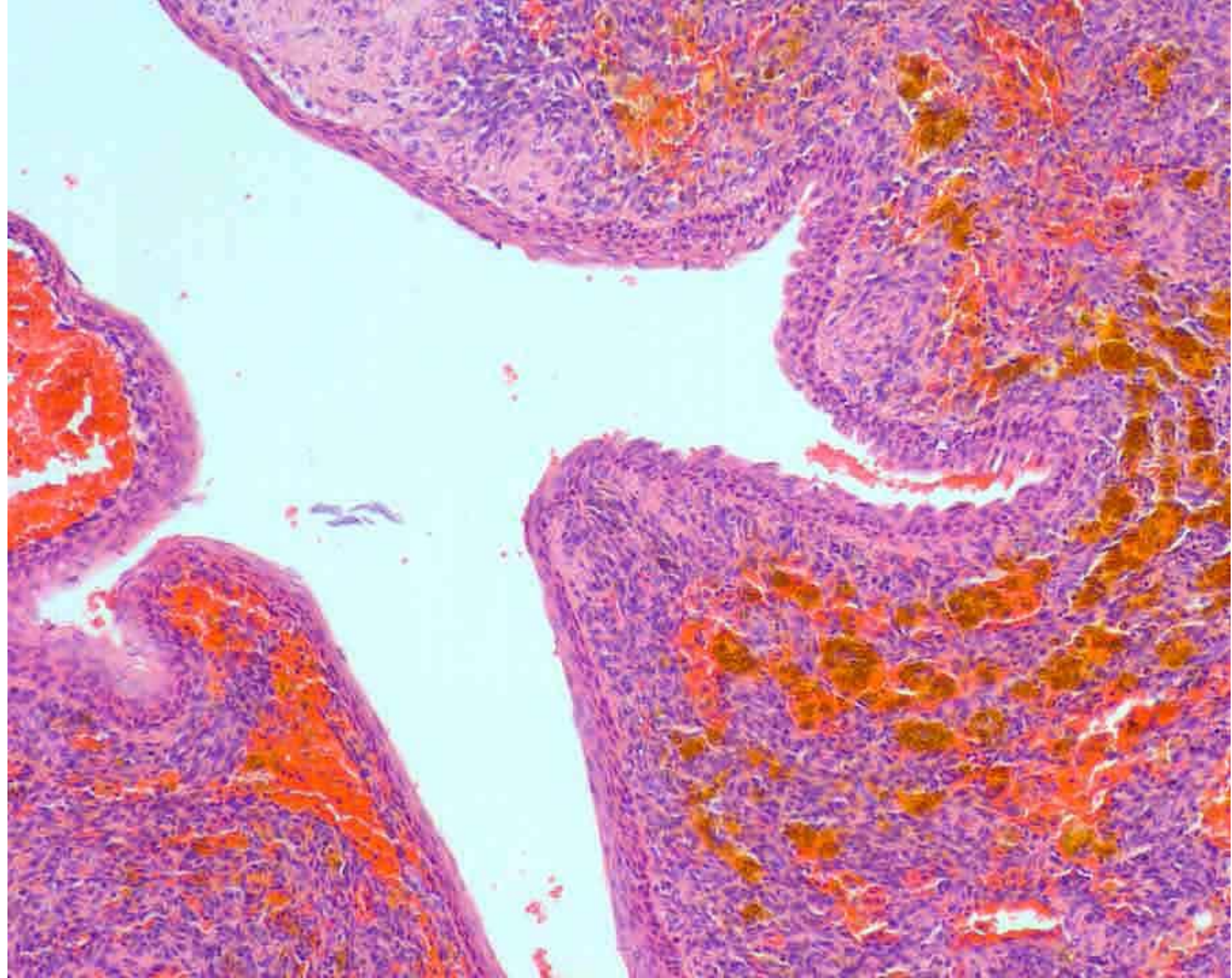


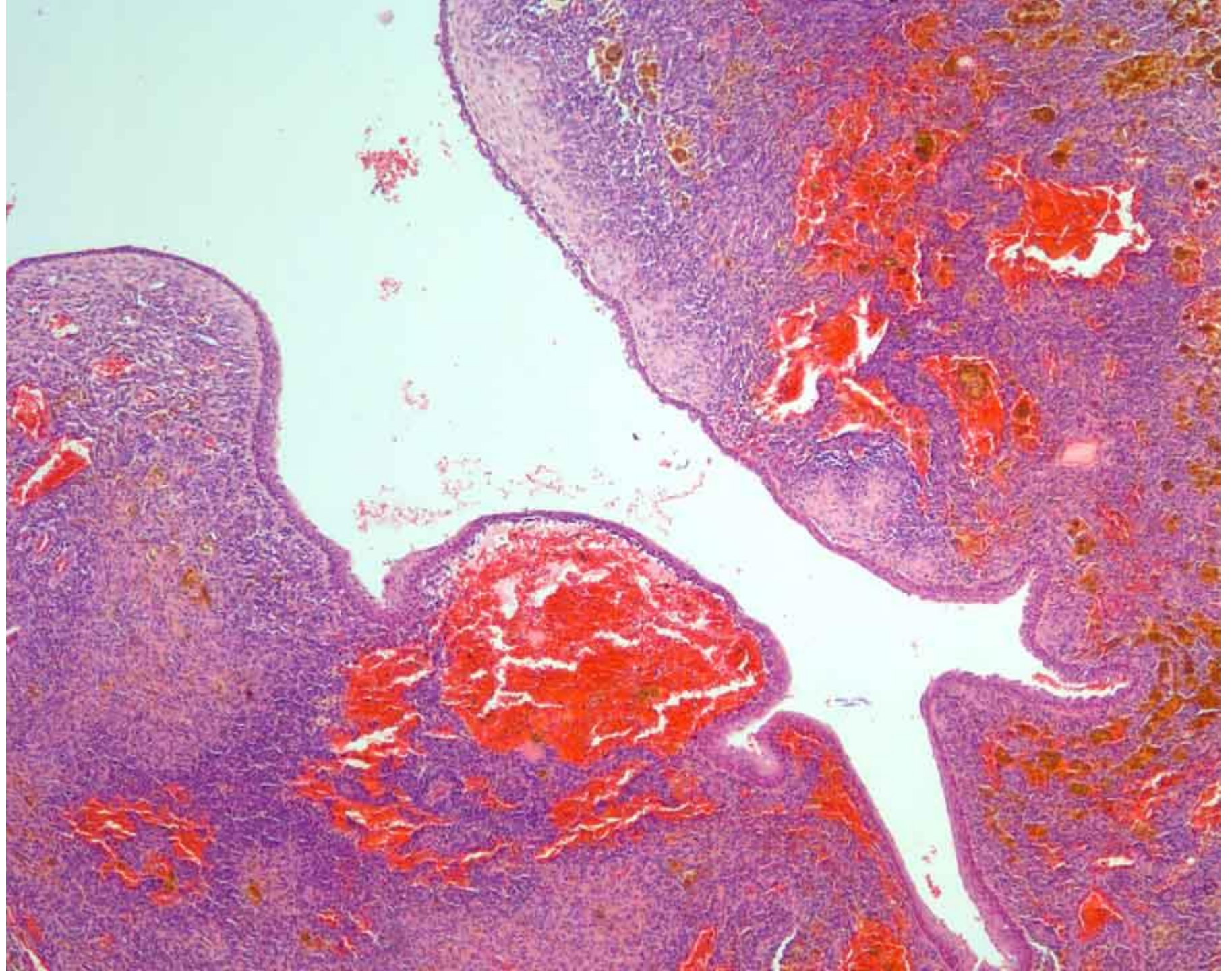












Apocrine Gland Cyst with Hemosiderotic
Dermatofibroma-Like Stroma

Report of Two Cases

Sergio Gonzalez, MD

(Am J Dermatopathol 2005;27:36–38)

DIAGNÓSTICO

**QUISTE APOCRINO CON ESTROMA
DERMATOFIBROMA HEMOSIDERÓTICO SÍMIL**

o

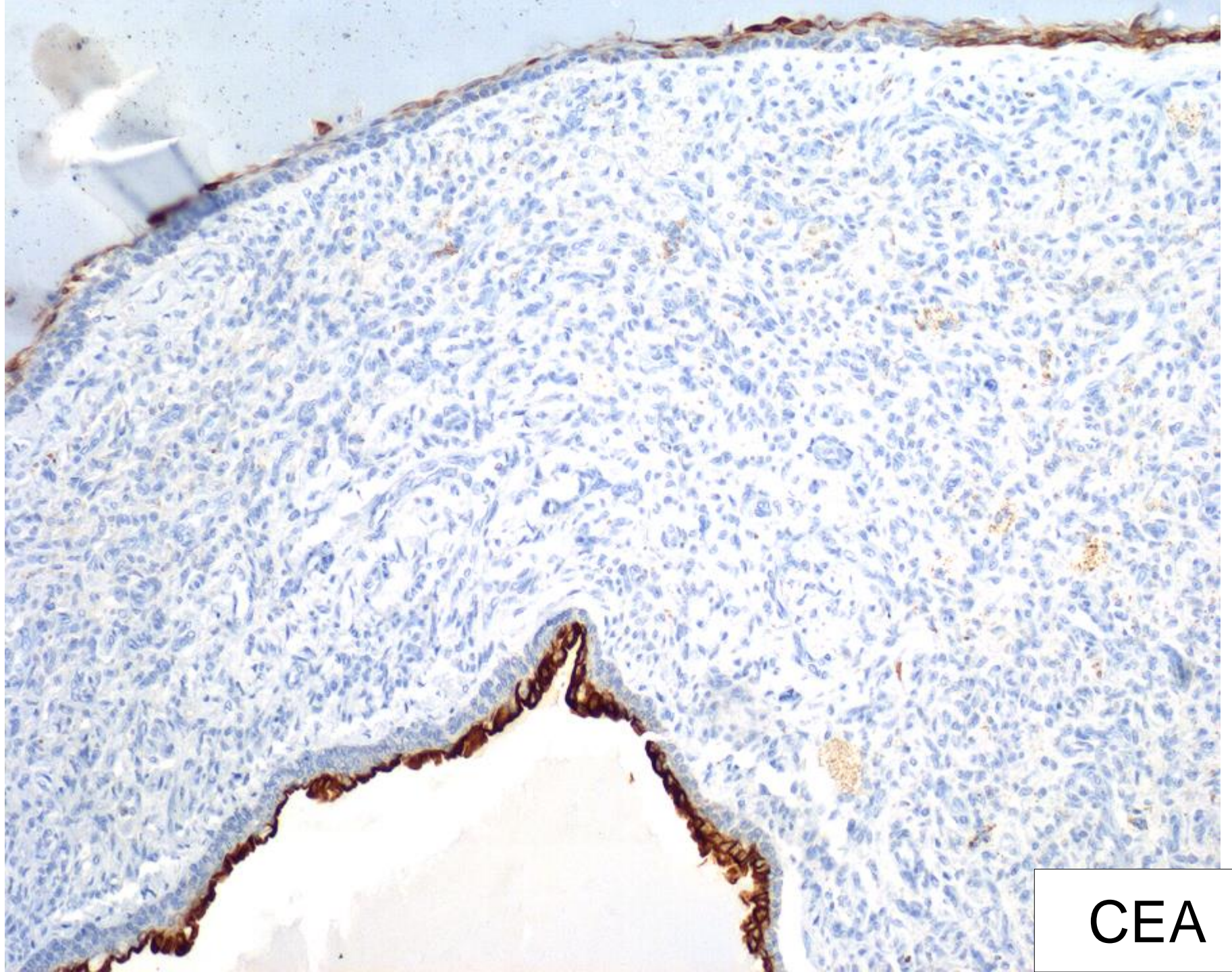
**DERMATOFIBROADENOMA APOCRINO
HEMOSIDERÓTICO**

CASOS ADICIONALES

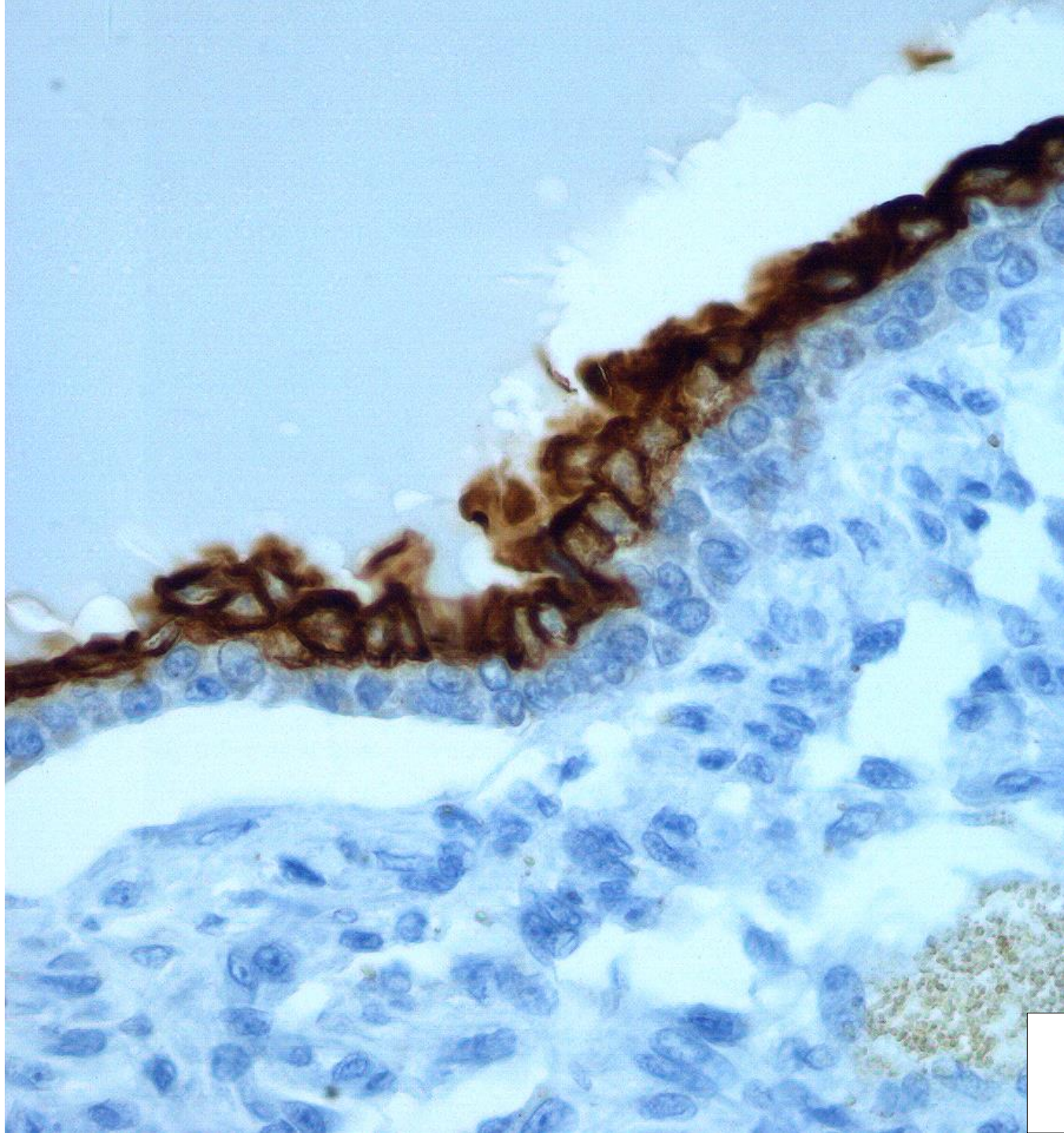
- 2006: Hombre de 42 años de edad
Dr Aldo González-Serva, Boston
- 2006: Hombre de 56 años de edad
Dr Leslie Joblin, New Zealand

HALLAZGOS INMUNOHISTOQUÍMICOS

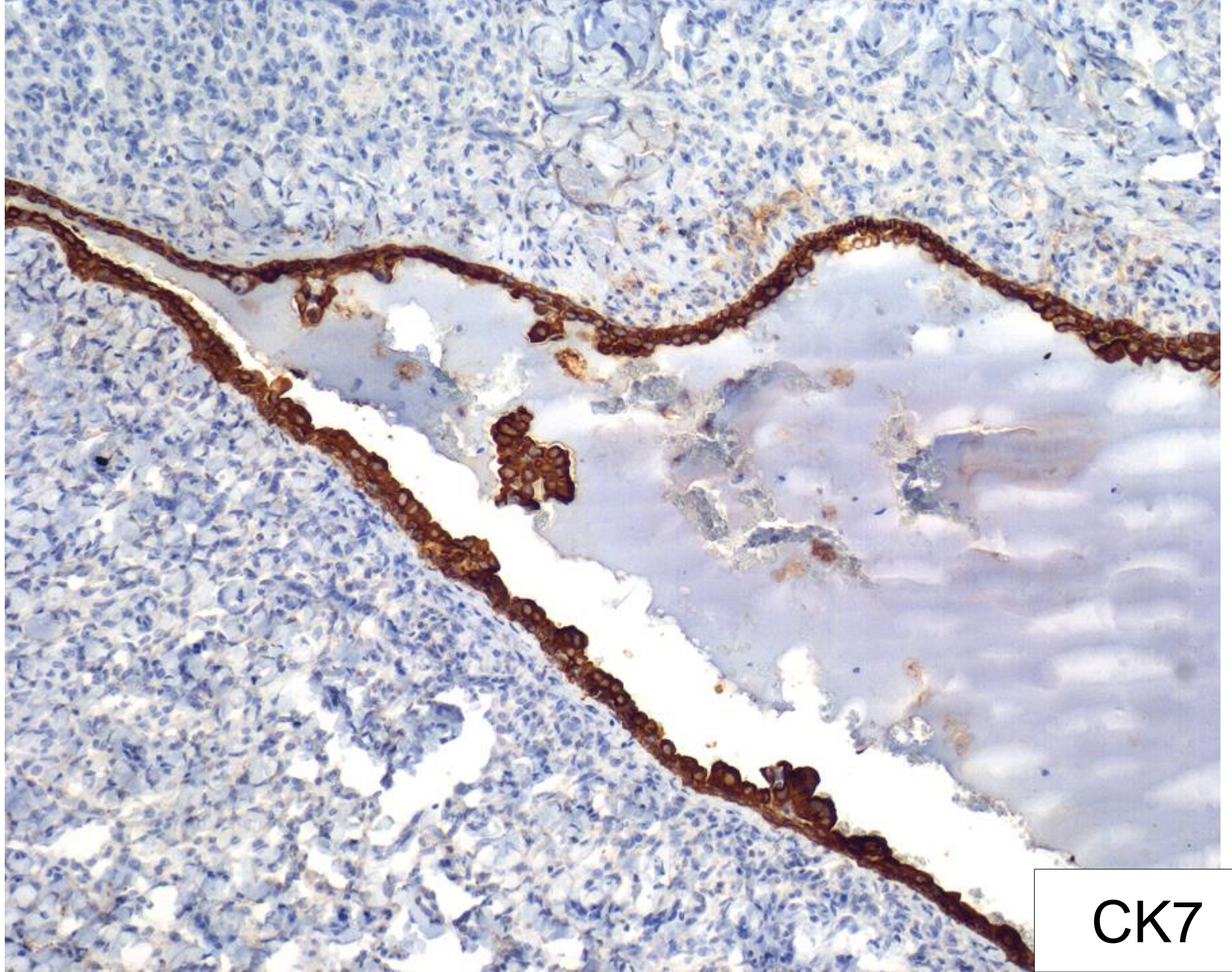
- Estroma con reacción positiva para factor XIIIa, CD68 y CD163
- Componente glandular con reacción positiva para citoqueratinas, CEA, CK4, CK6, CK7 y CK13



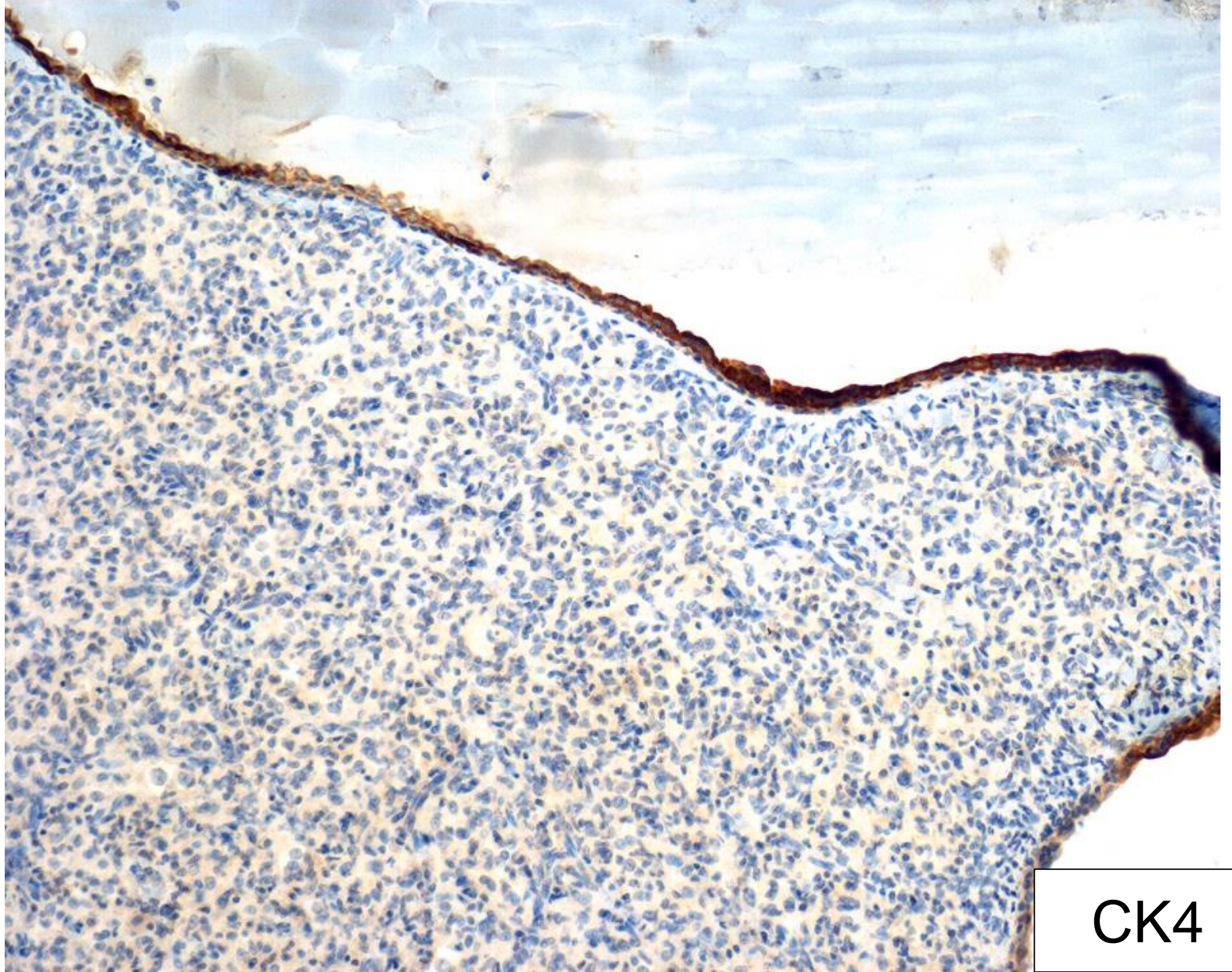
CEA



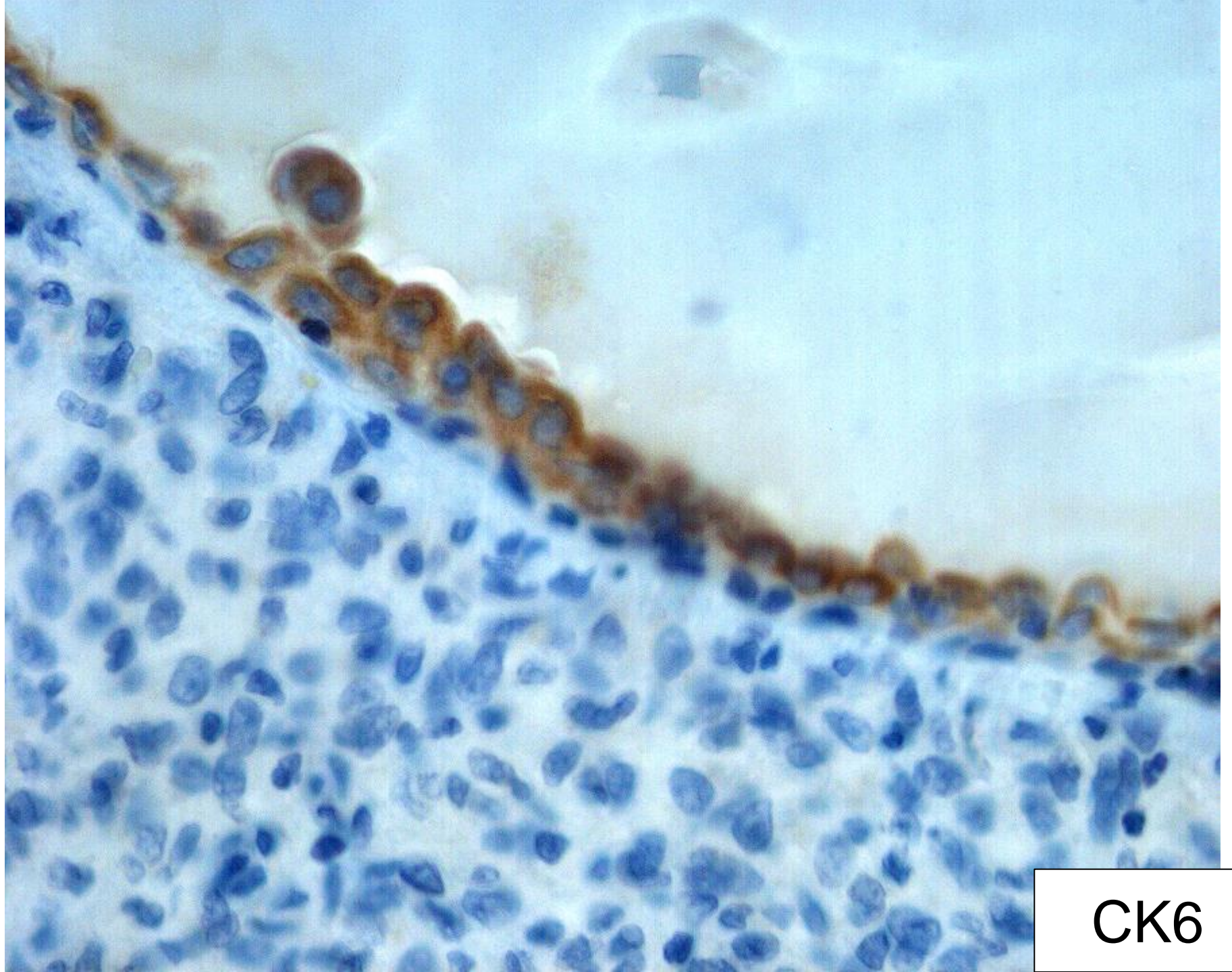
CEA



CK7



CK4



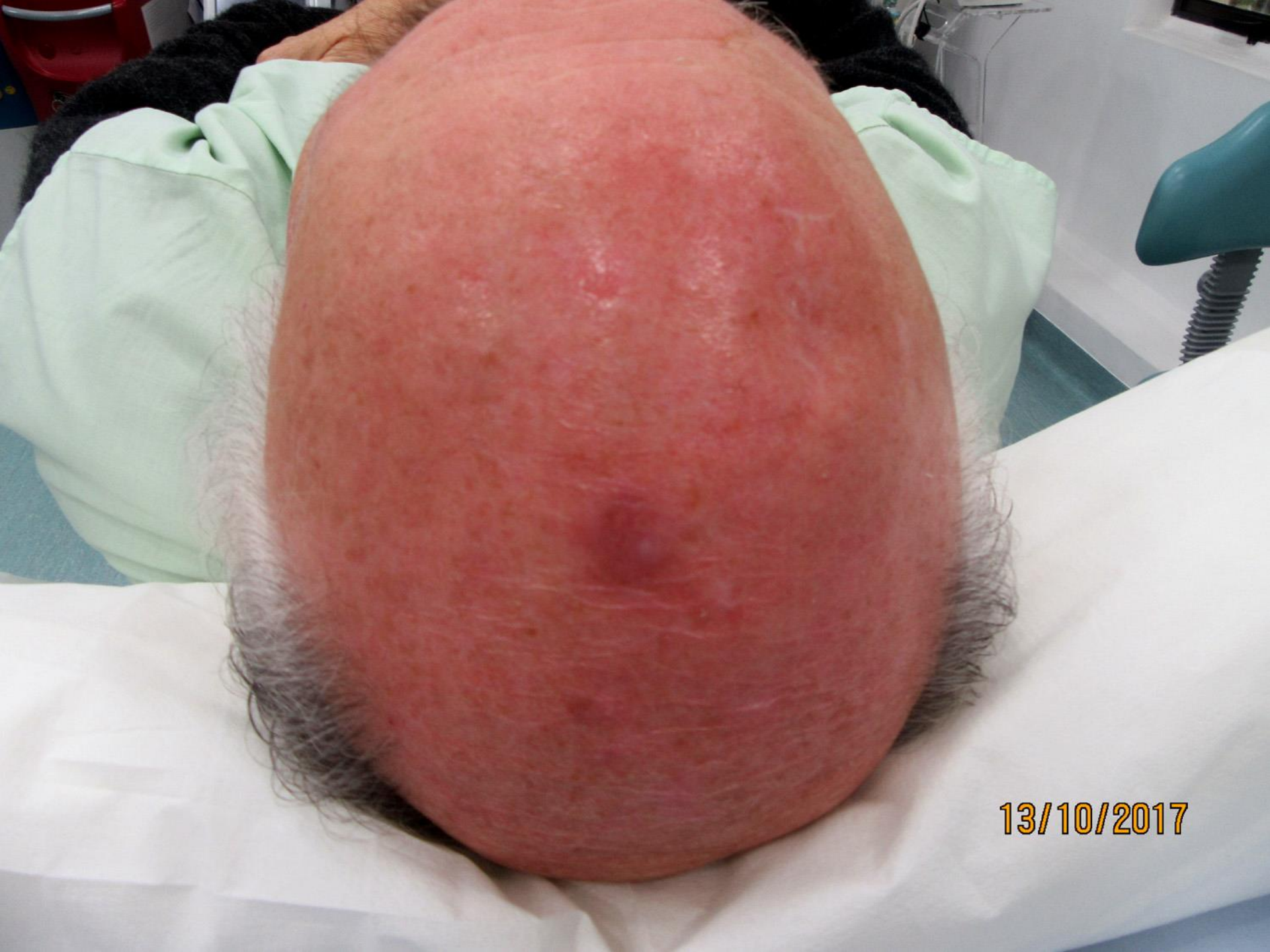CK6

EL VERANO

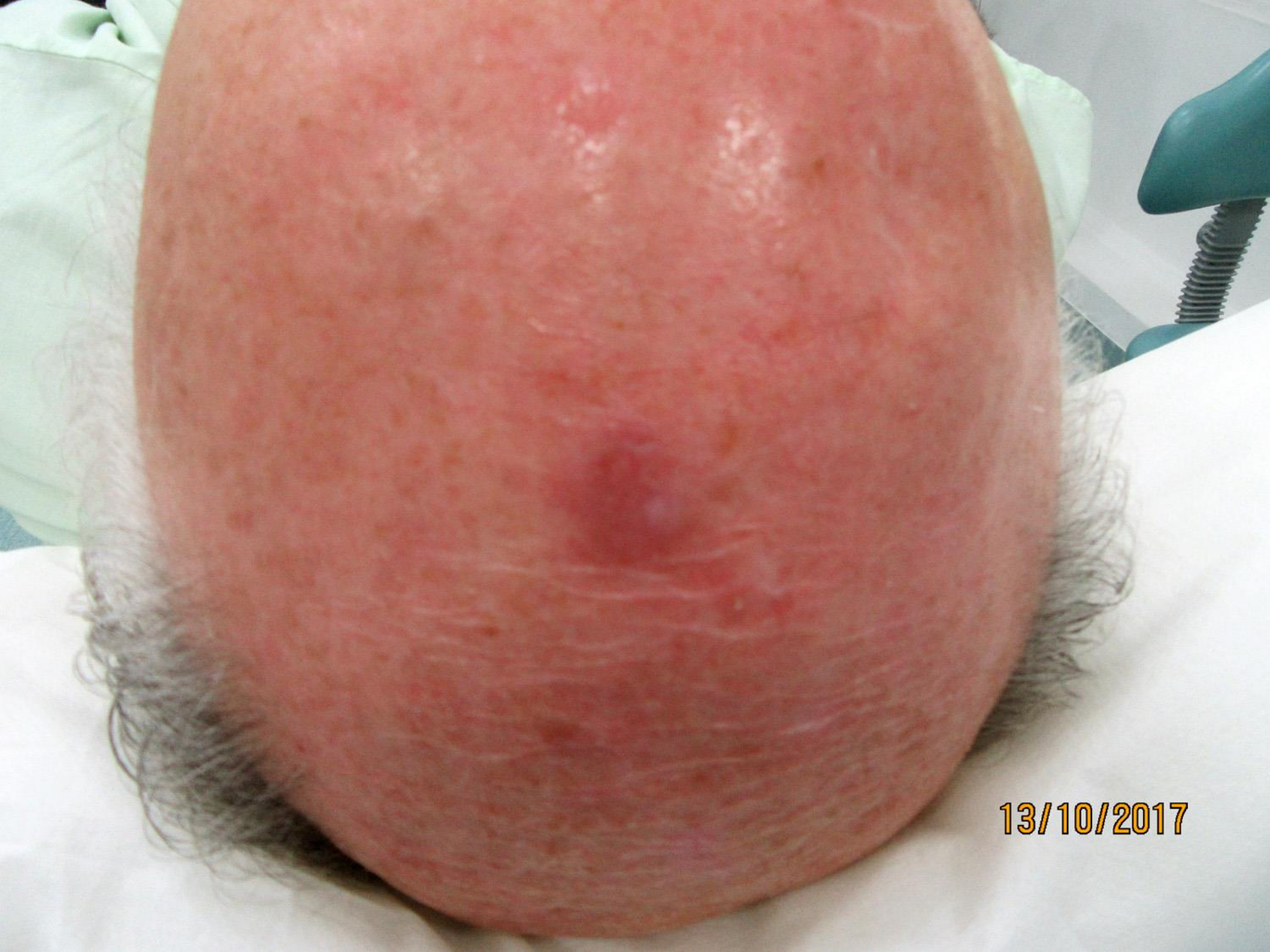- Bajo dura estación por el Sol encendida
Languidece el hombre, languidece el rebaño, y arde el pino;
Suelta el cuco la voz, y cuando la entienden
Cantan la torcaza y el jilguero.
El céfiro dulce sopla, pero en disputa
Se mueve bóreas de improviso a su lado;
Y llora el zagal, porque suspendida
Teme a la fiera borrasca, y su destino.
Roba a sus miembros laxos el reposo
El miedo al relámpago, y los fieros truenos
¡y de las moscas, y moscones, el tropel furioso!
¡Ah, que son sus temores verdaderos!
Truena y fulmina el cielo y granizo
Trunca las cabezas de las espigas y los granos altera.

ANAMNESIS

- Paciente de sexo masculino, 75 años de edad
- Consultó el 2013 por lesión en cuero cabelludo sospechosa de queratosis actínica: biopsia mostró queratosis seborreica con dermatitis linfoplasmocitaria con eosinófilos
- El 2015 con lesión persistente en cuero cabelludo y nueva en la frente. Histopatología idéntica con análisis de clonalidad que mostró infiltrados policlonal de linfocitos T y oligoclonal de linfocitos B



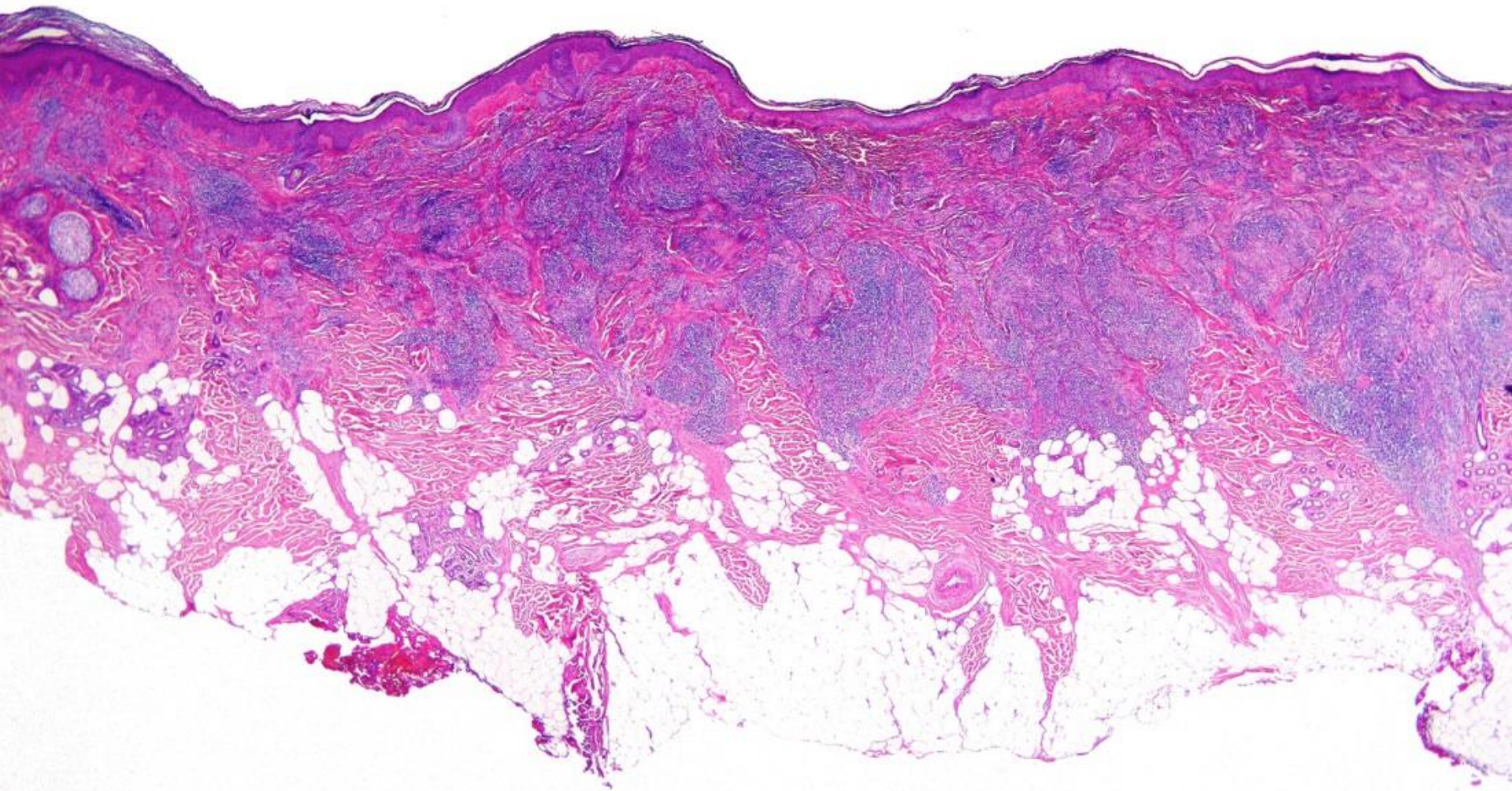
13/10/2017

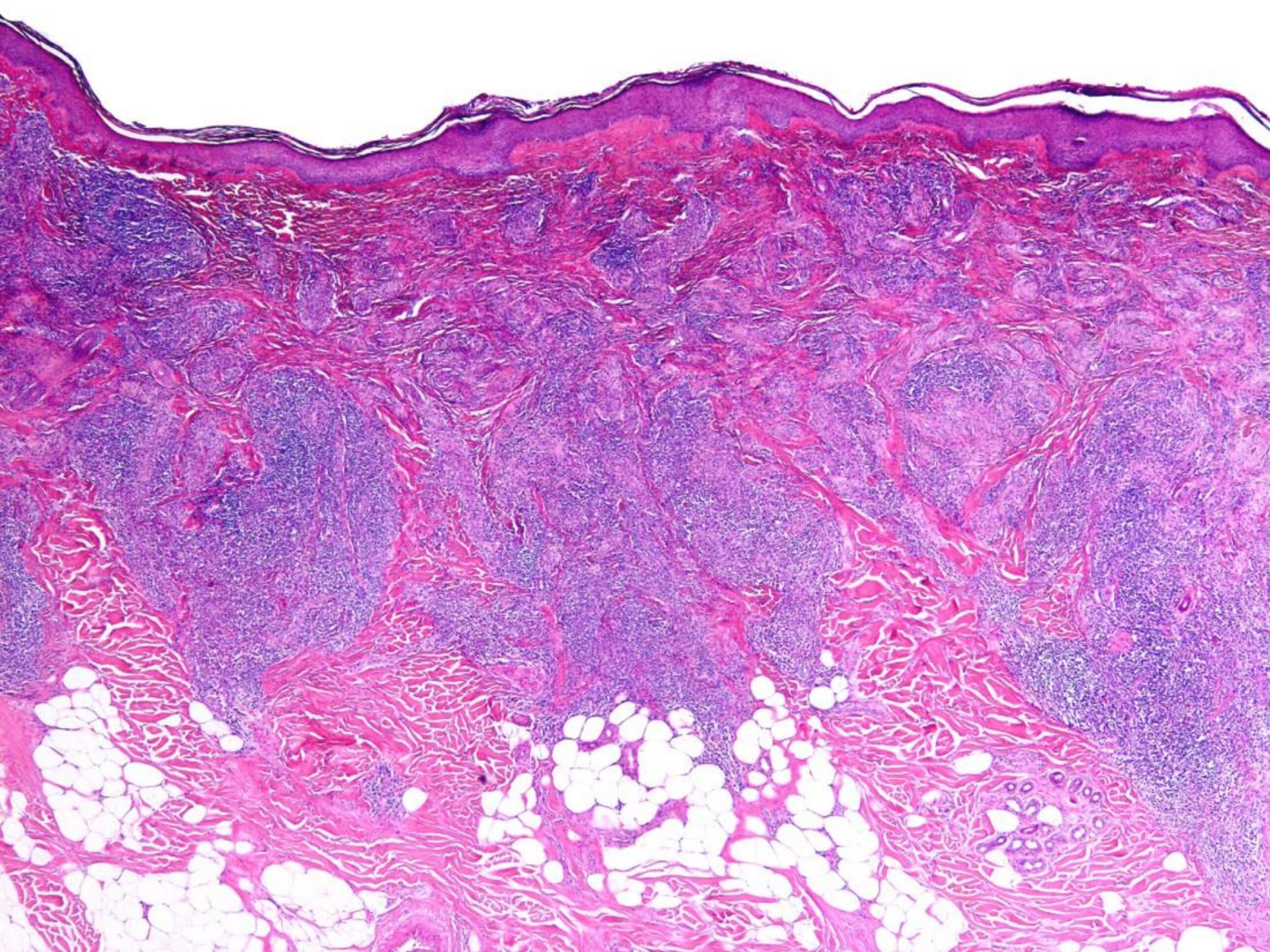


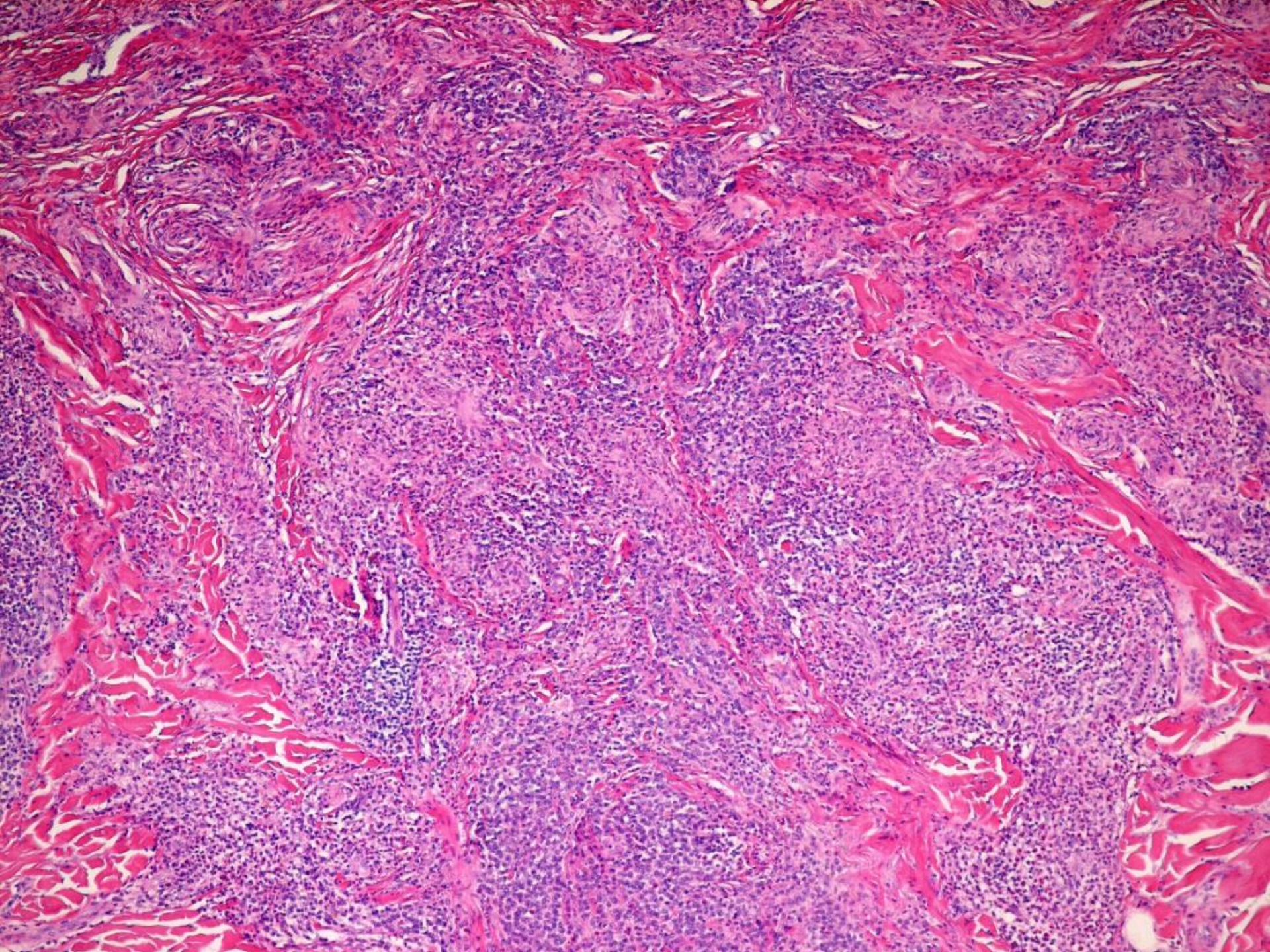
13/10/2017

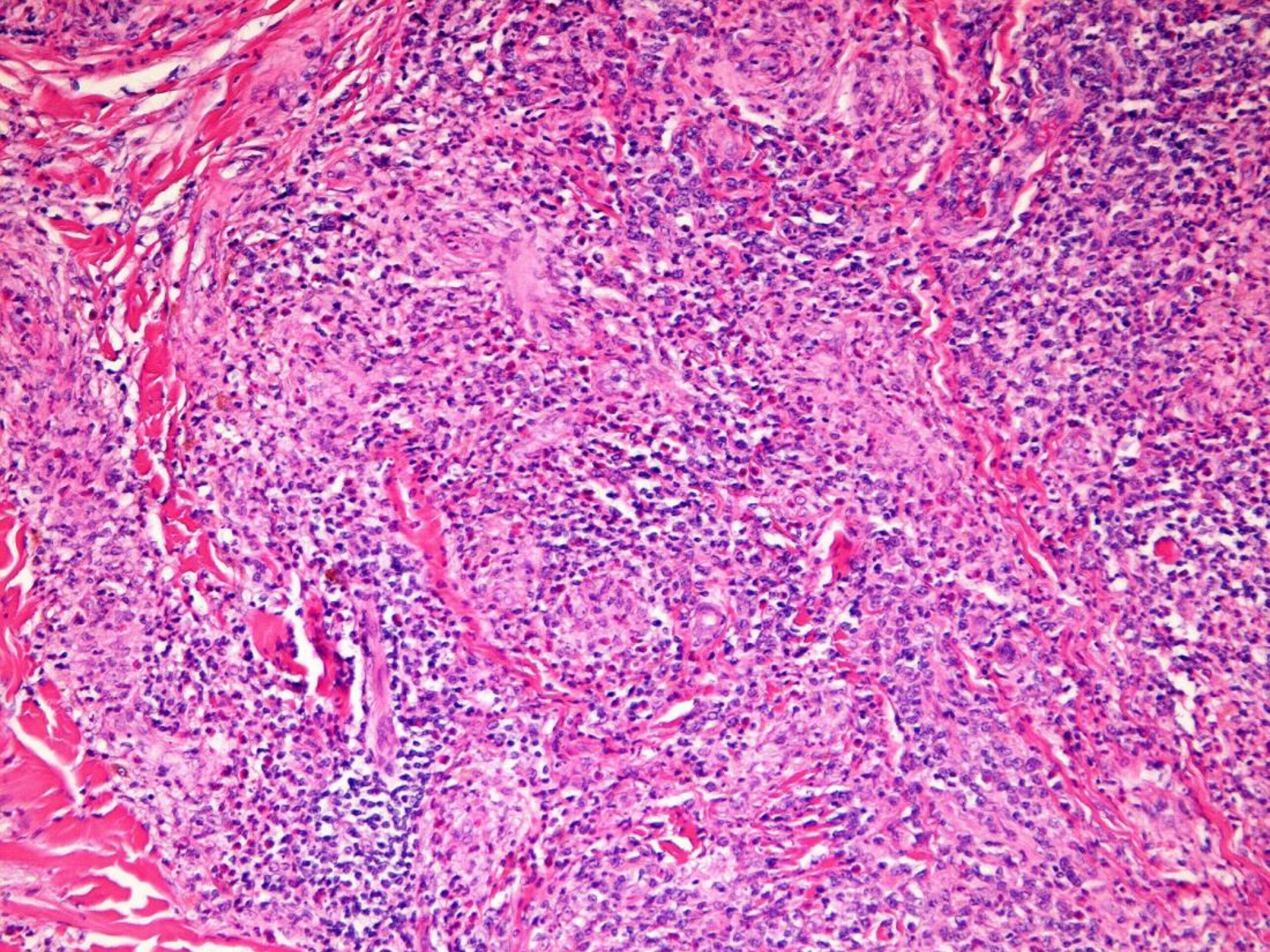
HIPÓTESIS DIAGNÓSTICA

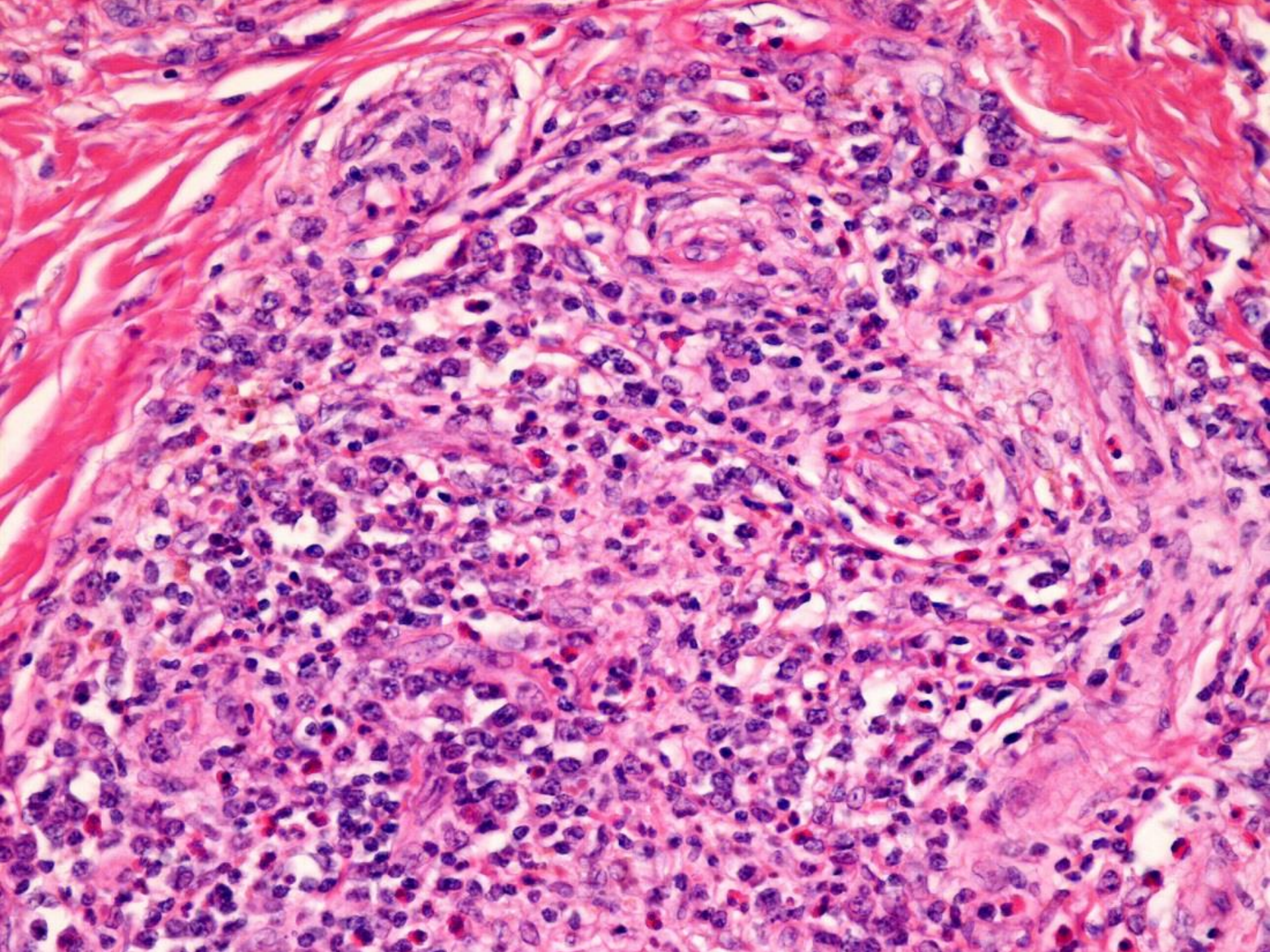
- Dermatitis linfoplasmocitaria en estudio.

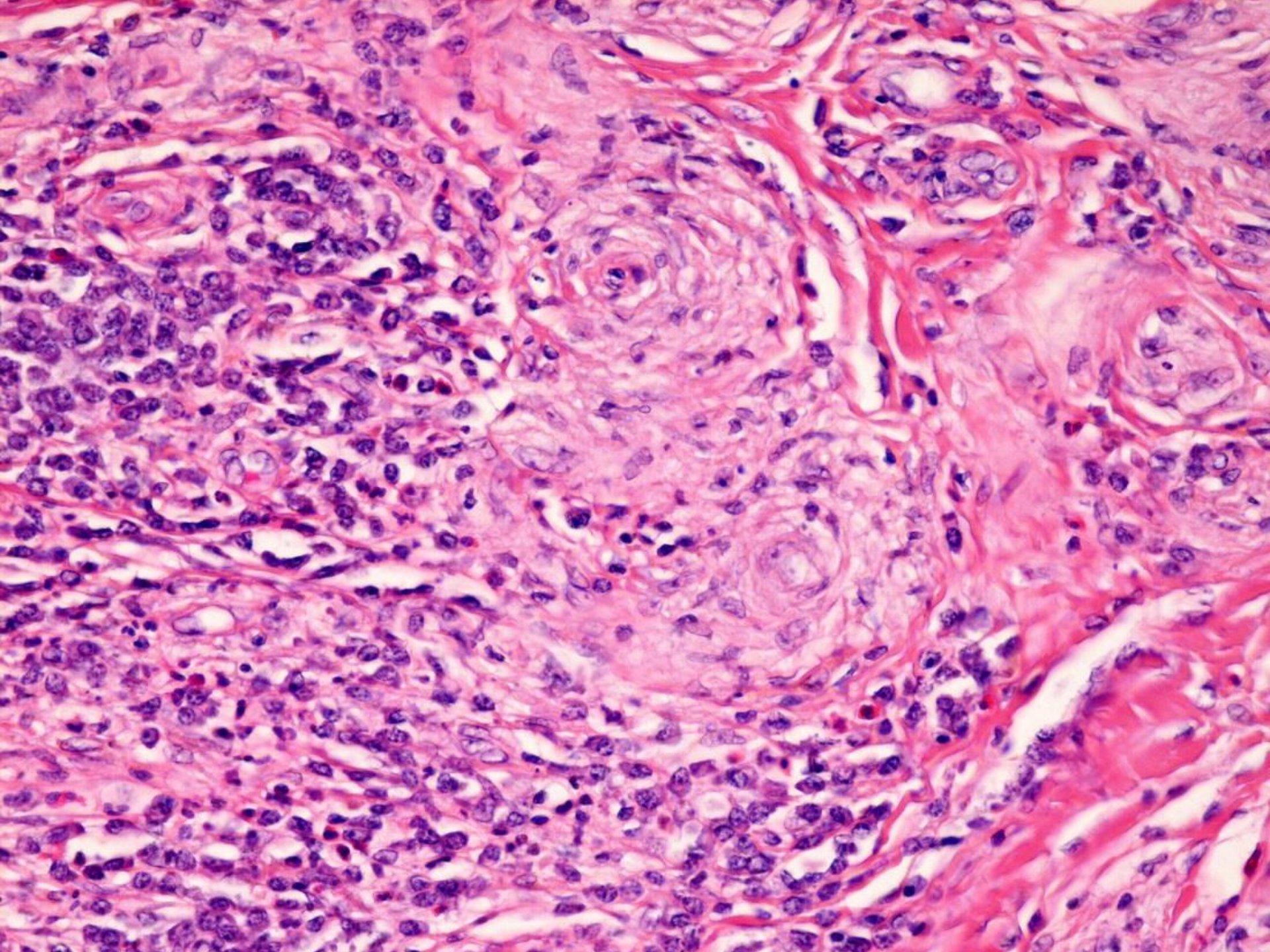


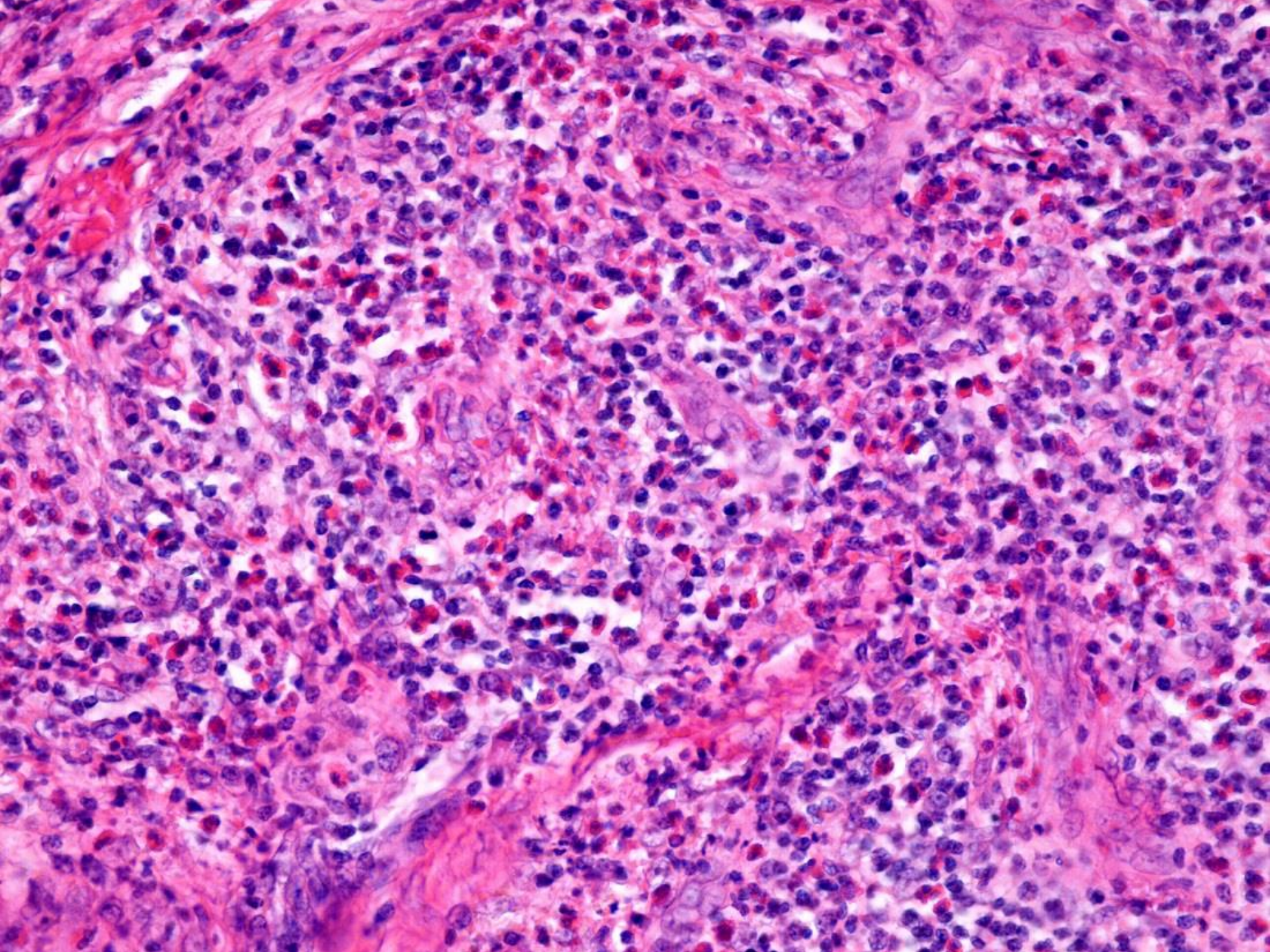


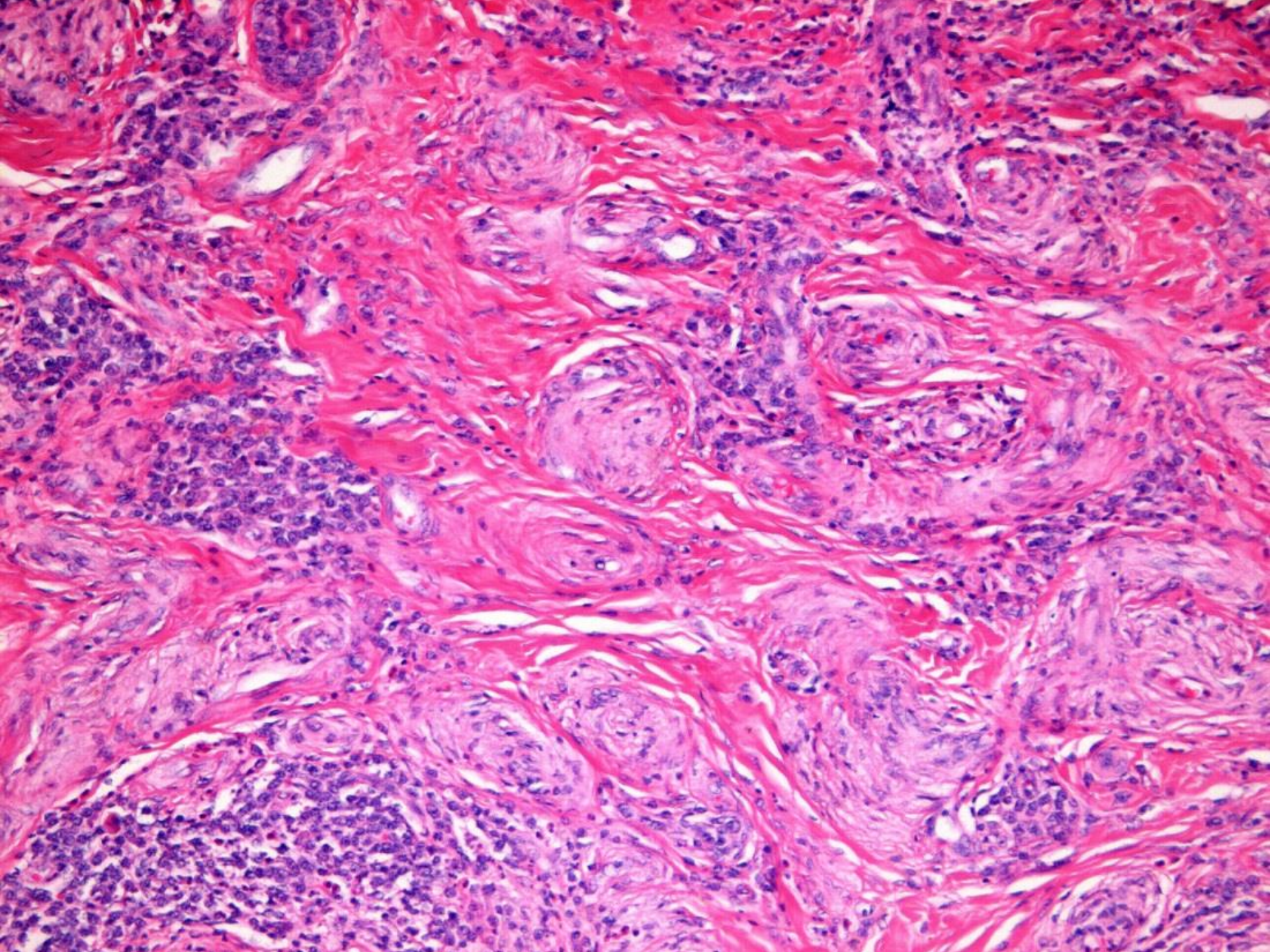


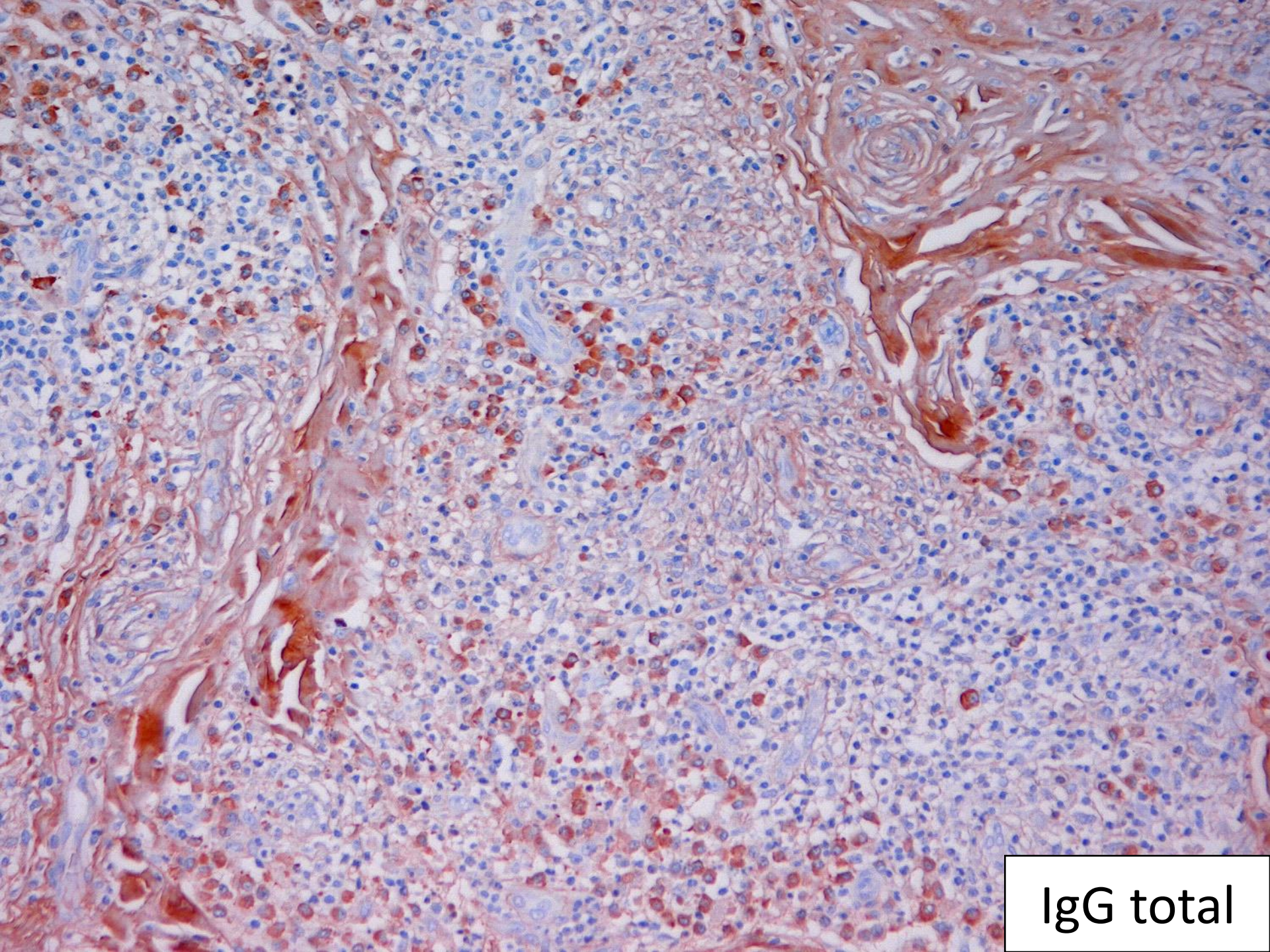




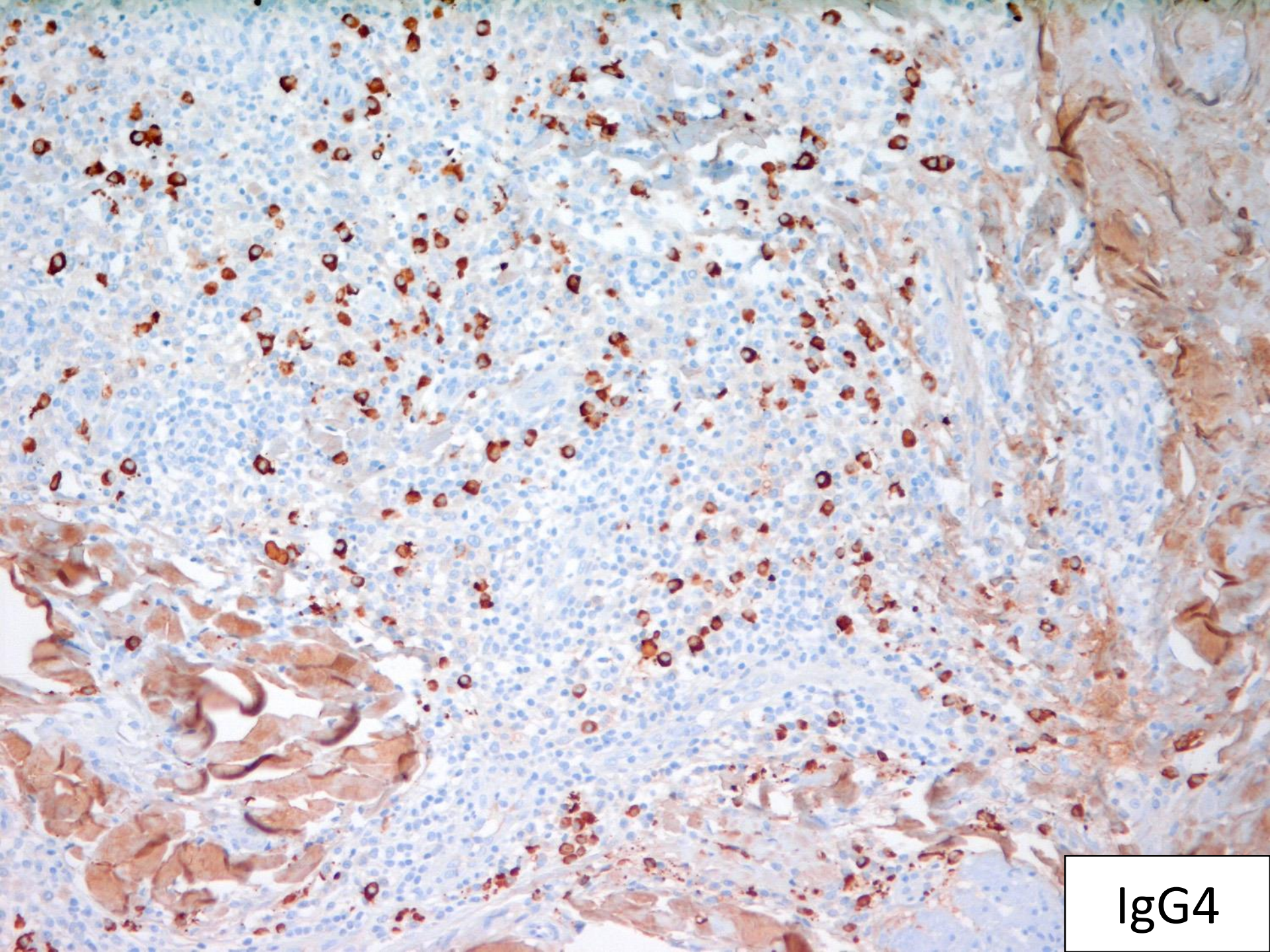








IgG total



IgG4

ENFERMEDAD
FIBROINFLAMATORIA
ASOCIADA A IgG4 CUTÁNEA

EFA IgG4

- Hombres, adultos y ancianos
- Multiorgánica, ocasionalmente un órgano
- Respuesta favorable a esteroides
- Criterios diagnósticos (consenso 2012):
 - Infiltrados linfoplasmocelulares
 - Fibrosis estoriforme
 - Flebitis obliterativa
 - IgG4+/IgG+ sobre 40

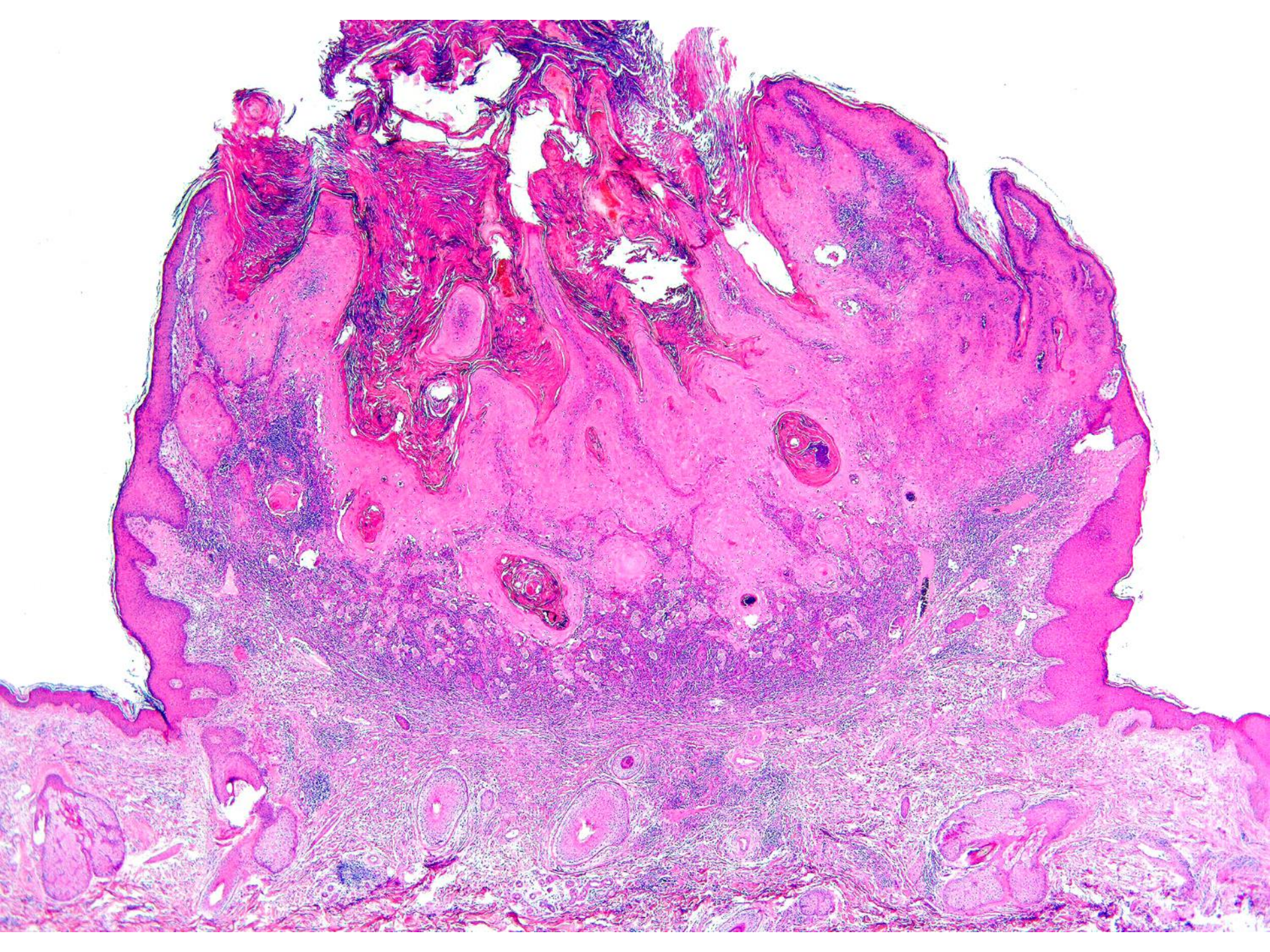
EFA IgG4 cutánea

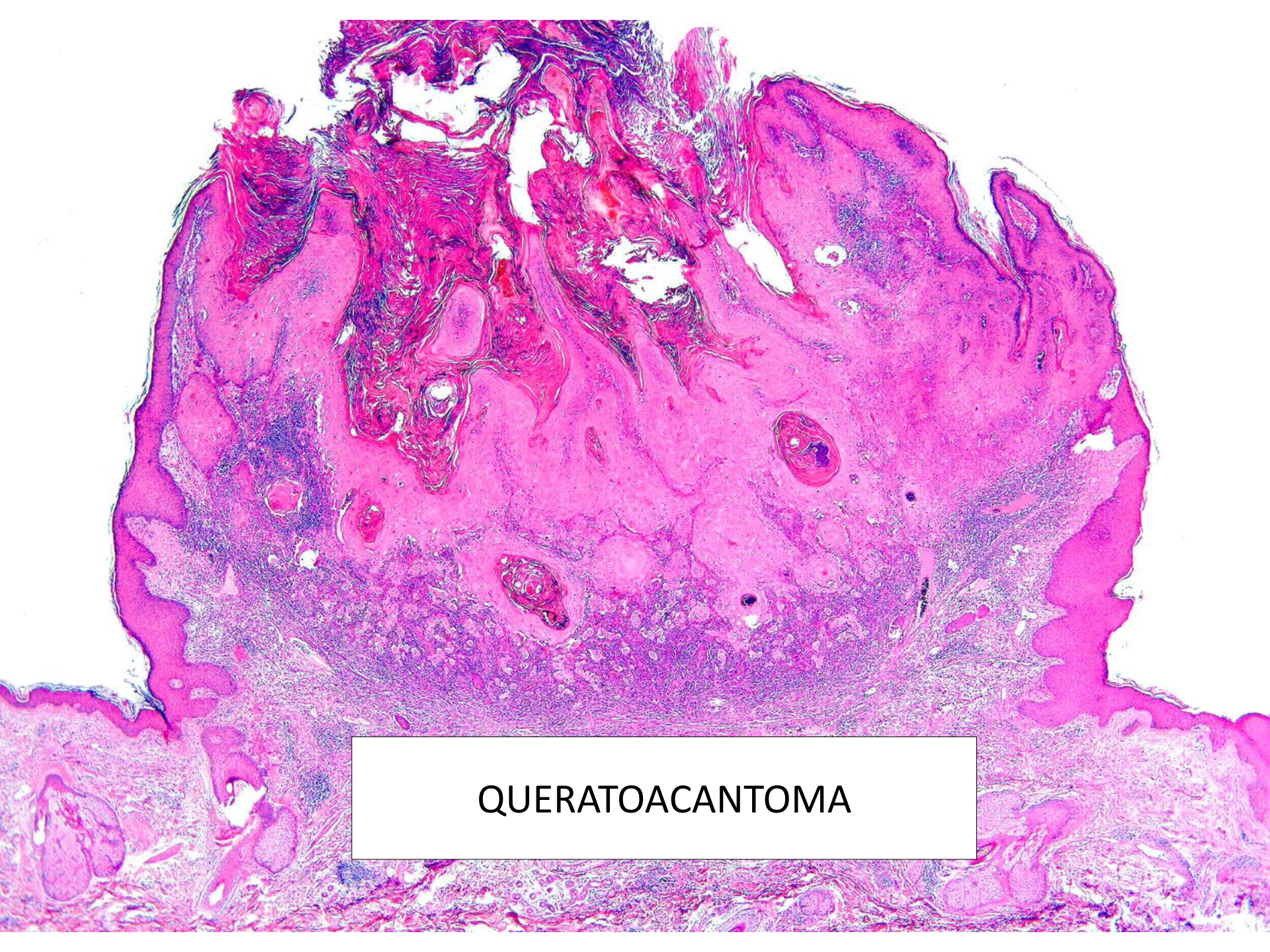
- Infiltrados linfoplasmocelulares nodulares
- Eosinófilos variables
- Fibrosis perivascular concéntrica
- Flebitis obliterativa ocasional
- IgG4+ sobre 50/cam y IgG4+/IgG+ sobre 60%
- Dg dif.: enfermedad de Castleman multicéntrica, artritis reumatoidea y similares

EL OTOÑO

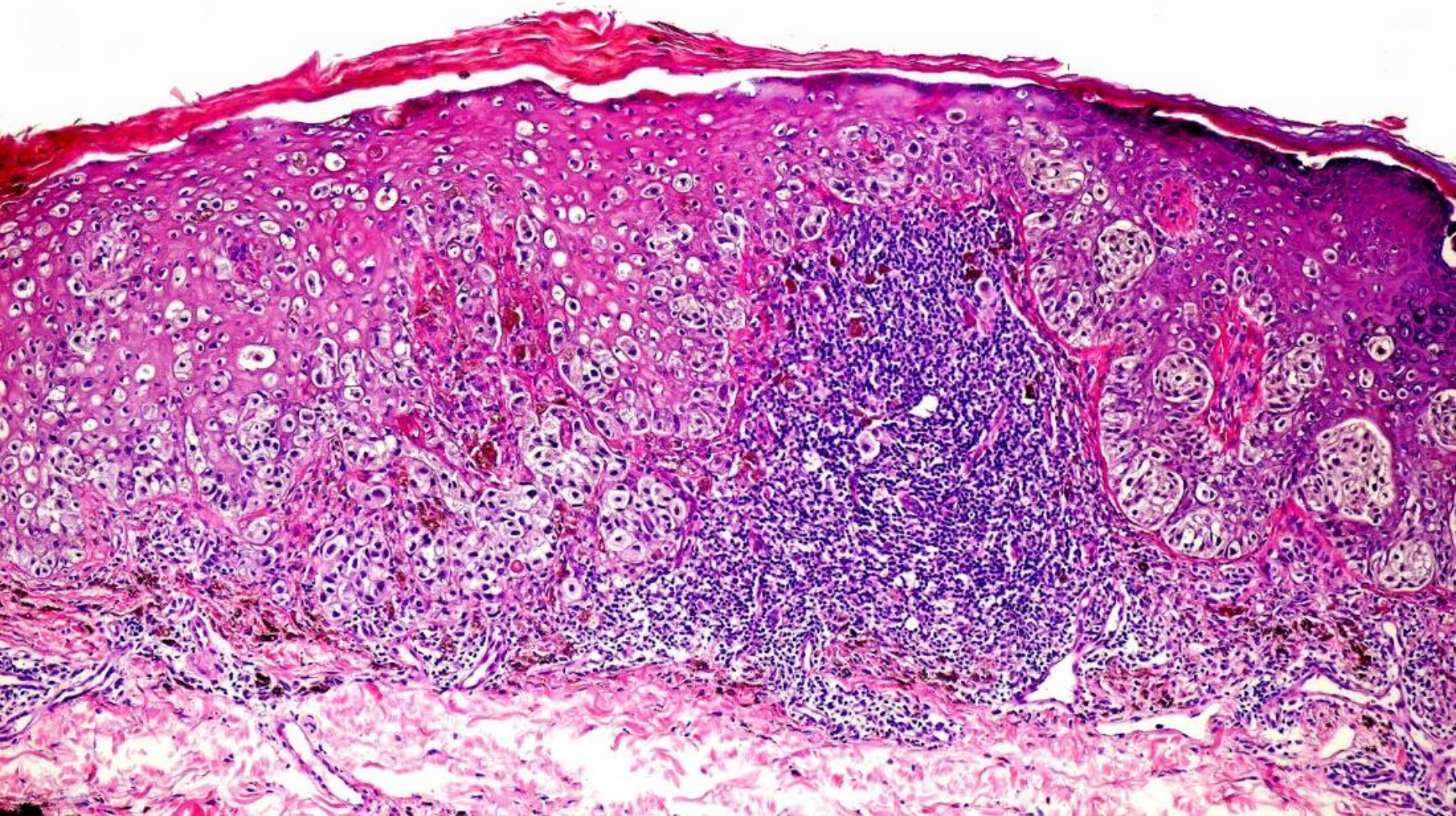
- Celebra el rústico, con bailes y cantos
La feliz vendimia y el alegre placer
Y del licor de Baco encendidos tantos,
Acaban con sueño su gozo.
Hace cada uno saltos y bailes y cantos
El aire que templado da placer,
Y la estación que invita a tantos
De un dulcísimo sueño al bello gozo.
Cazador que al alba sale a la caza
con cuernos, escopetas y jaurías salen
Huye la fiera, y la rastrean;
Ya sorprendida, y agotada por el gran ruido
de escopetas y perros, herida amenaza,
Lánguida, con huir, pero abrumada muere.

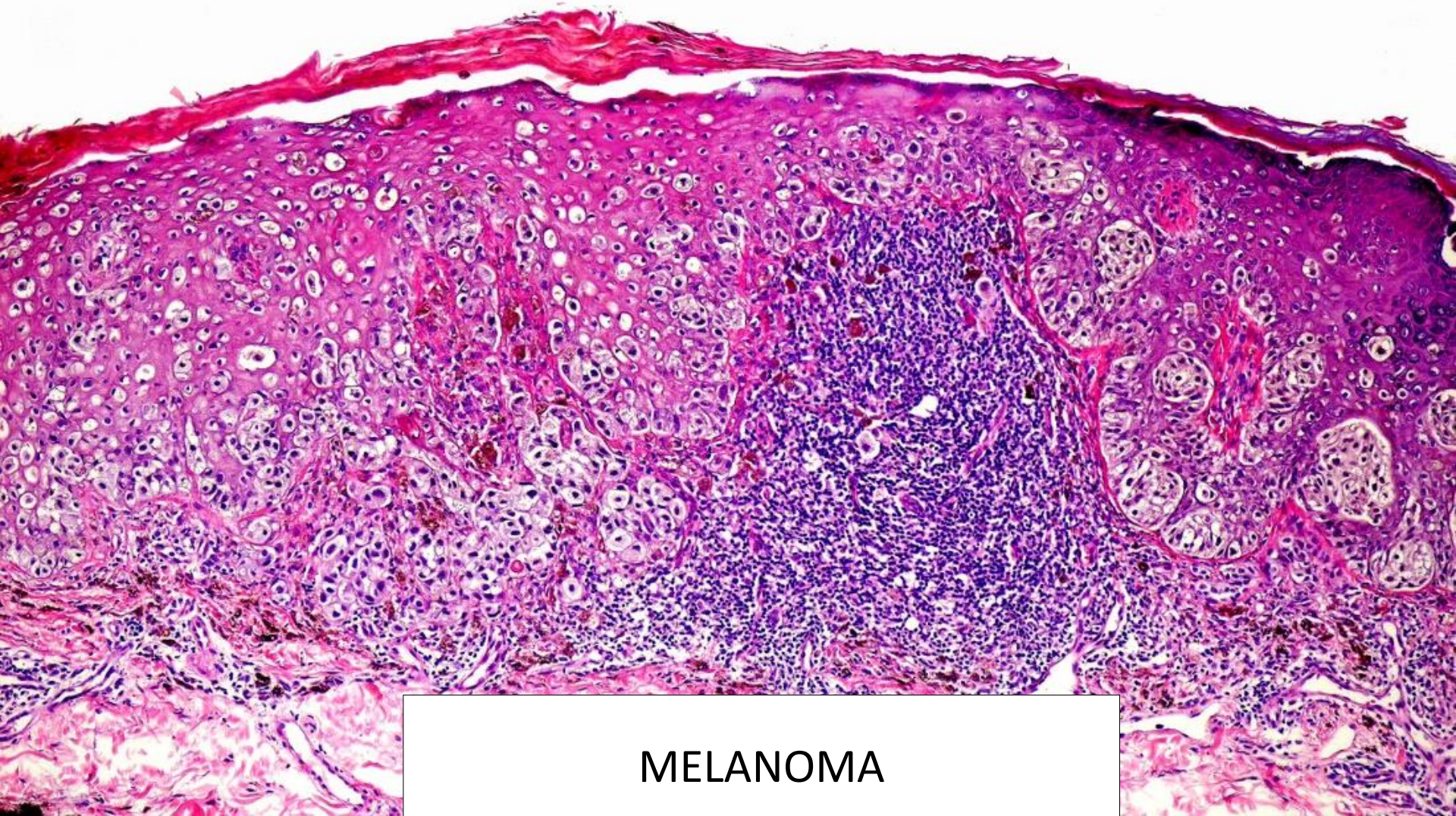
DIAGNÓSTICO CON UNA IMAGEN



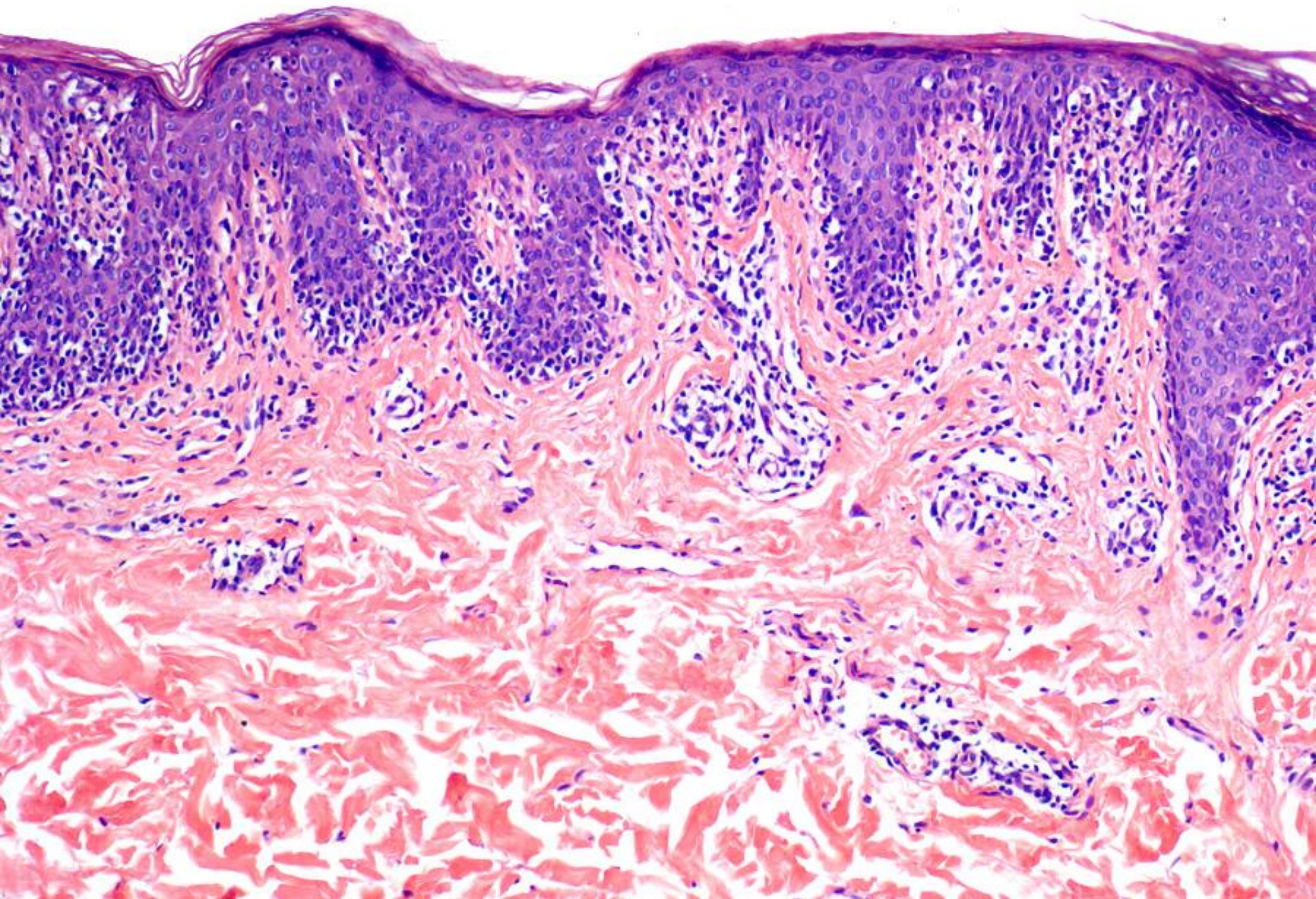


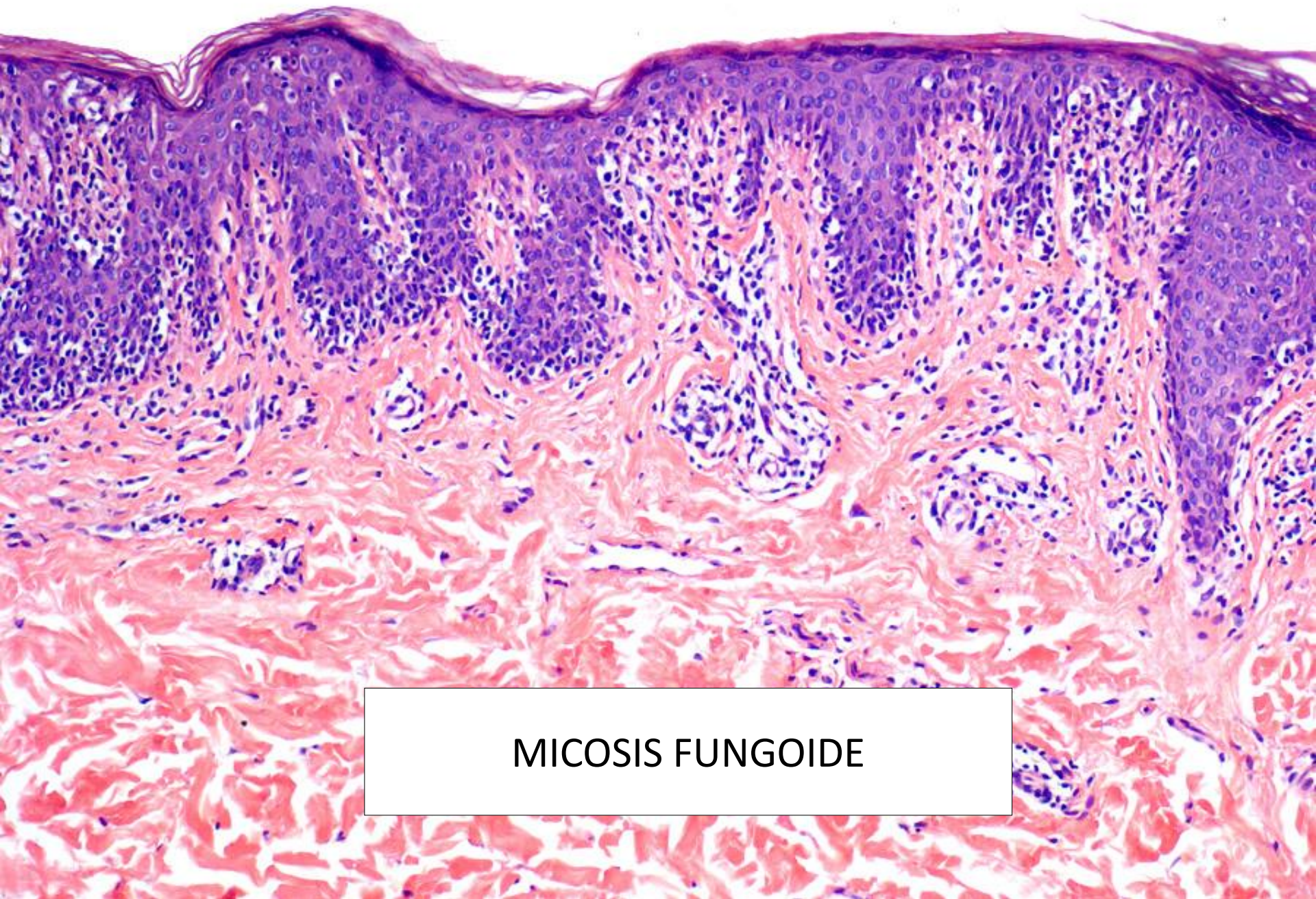
QUERATOACANTOMA



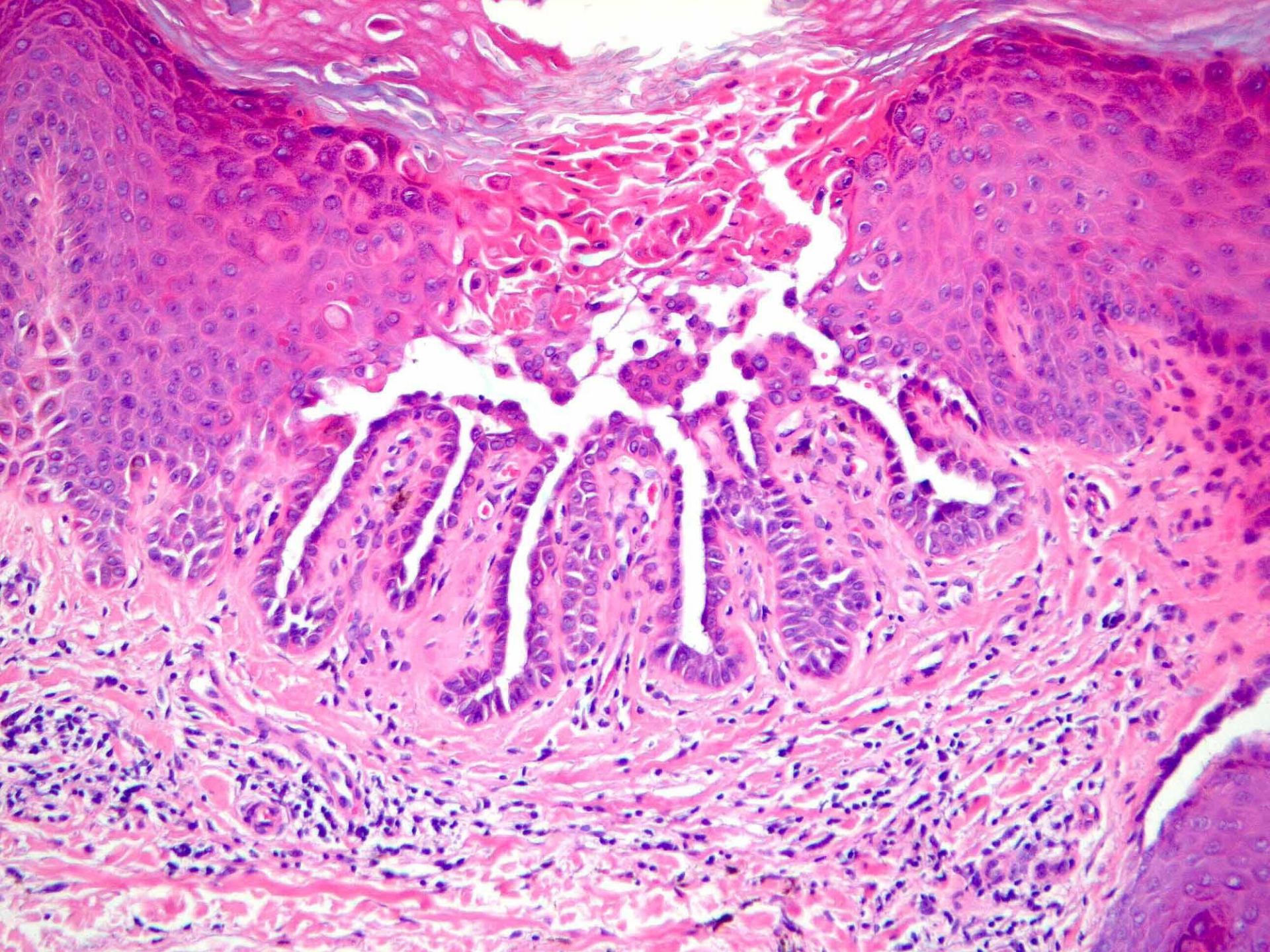

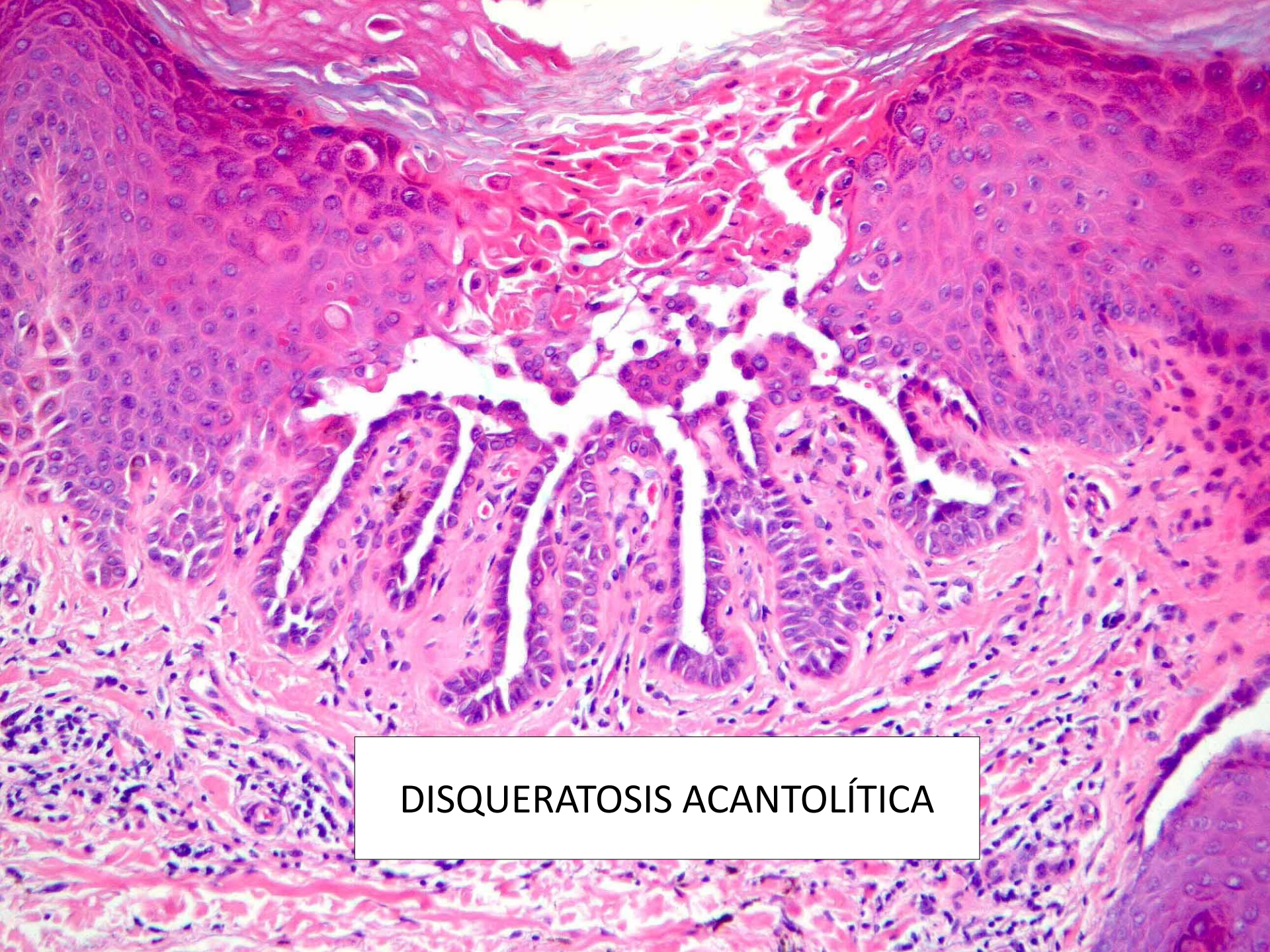MELANOMA



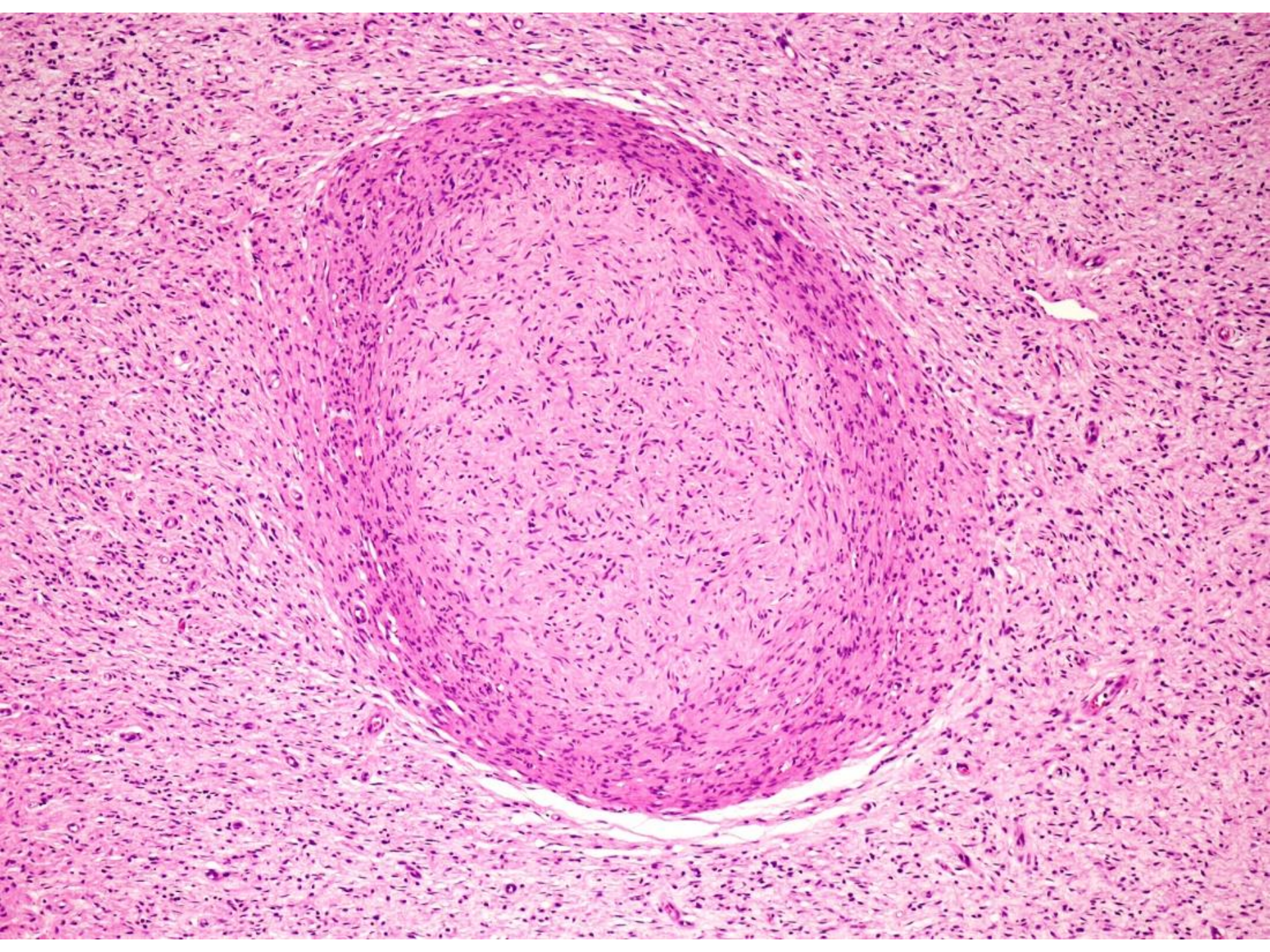


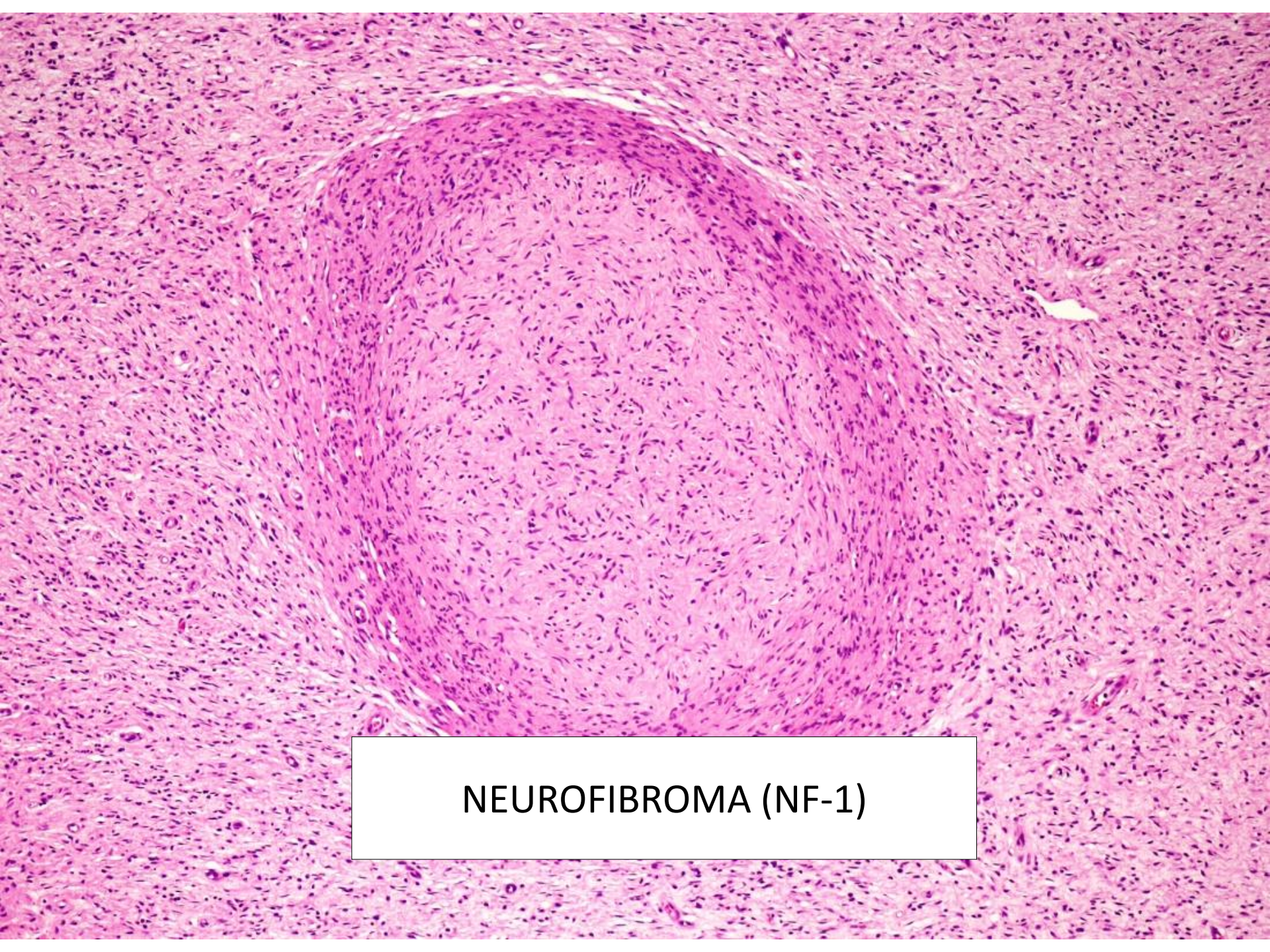
MICOSIS FUNGOIDE



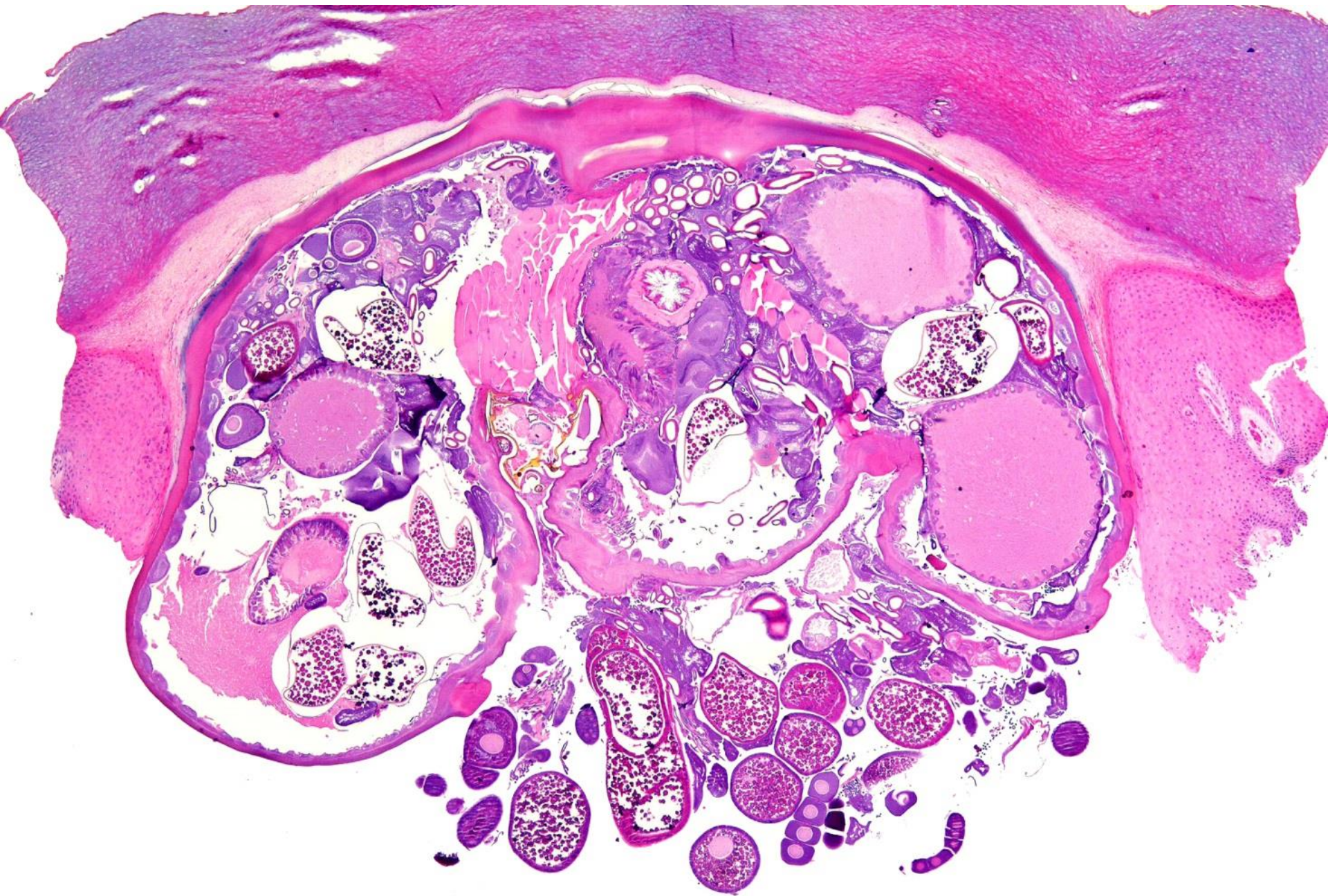


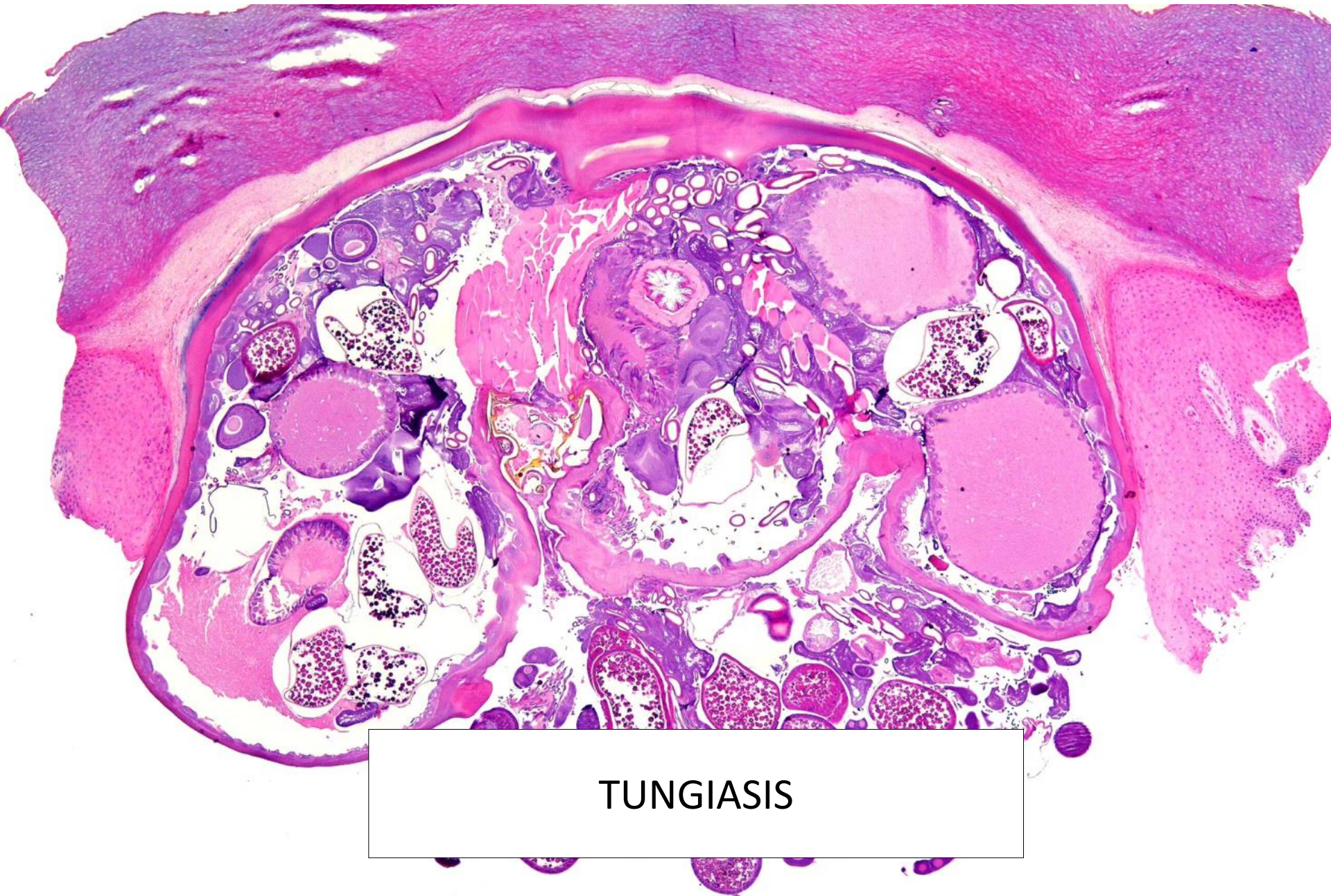
DISQUERATOSIS ACANTOLÍTICA



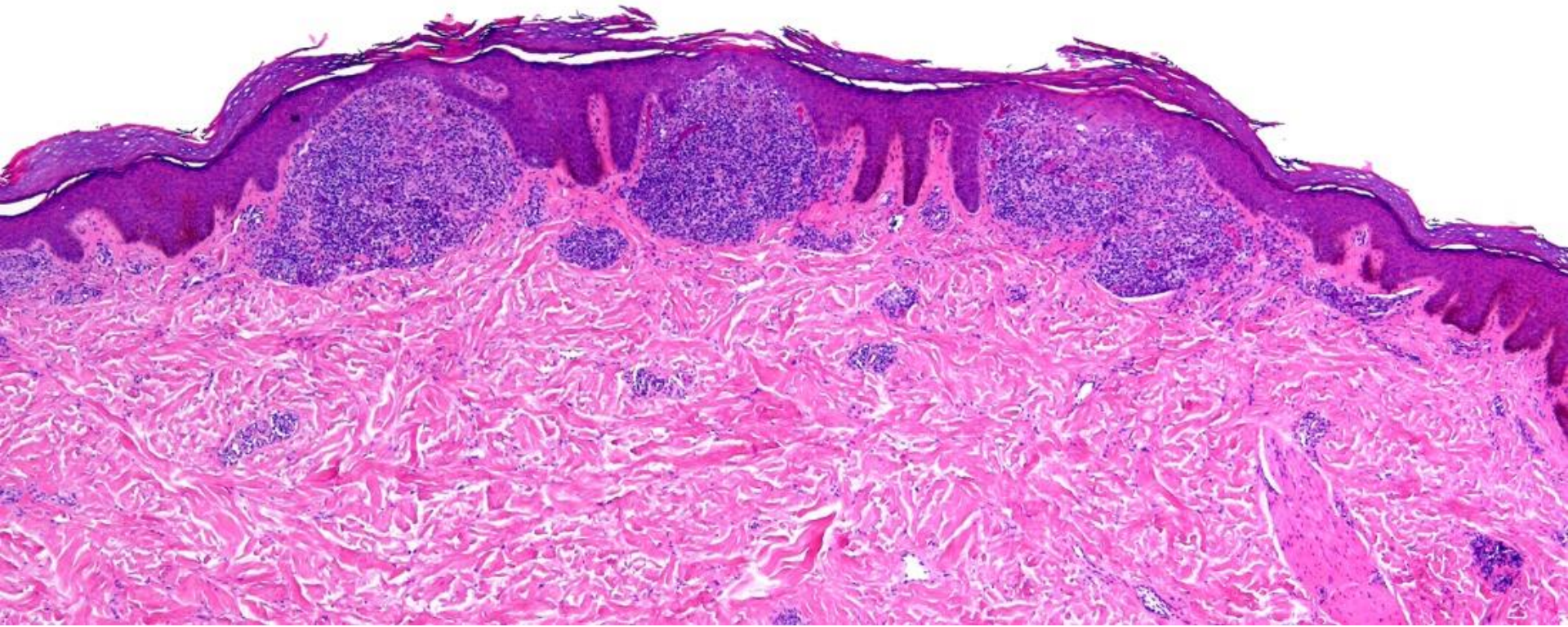


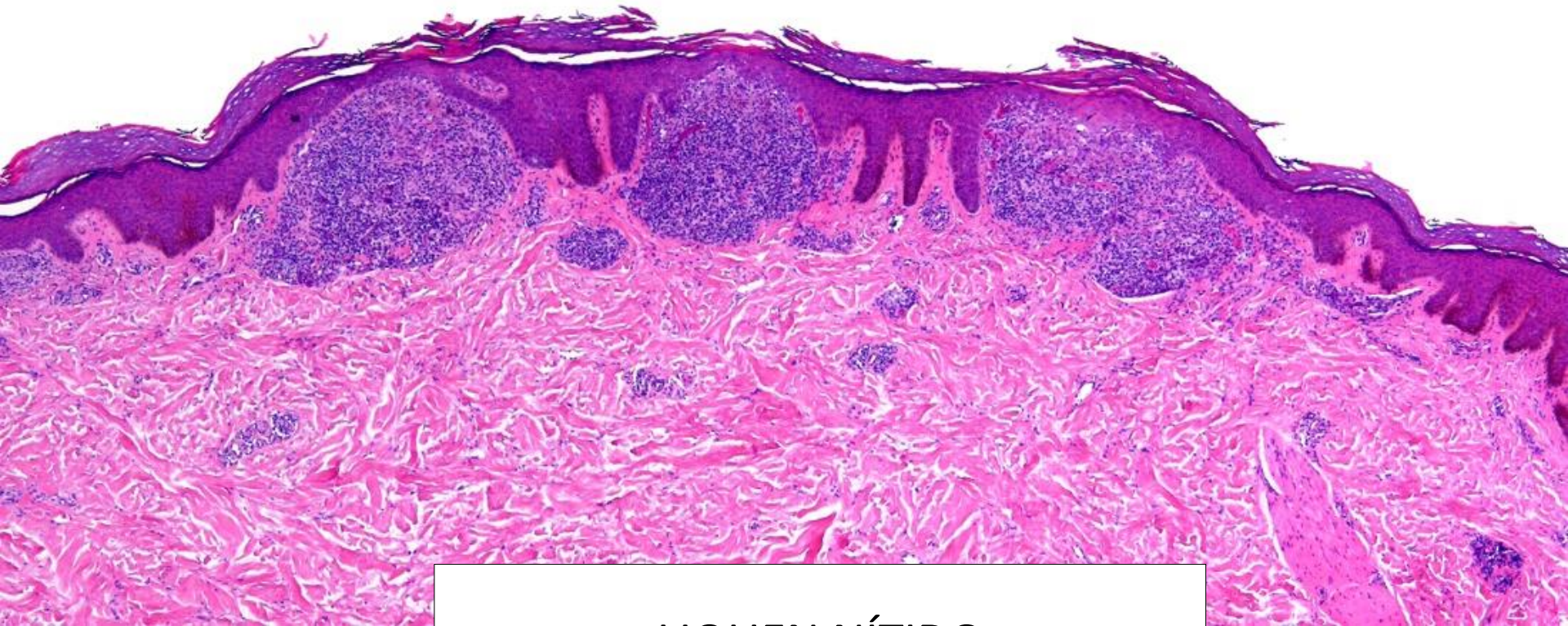
NEUROFIBROMA (NF-1)



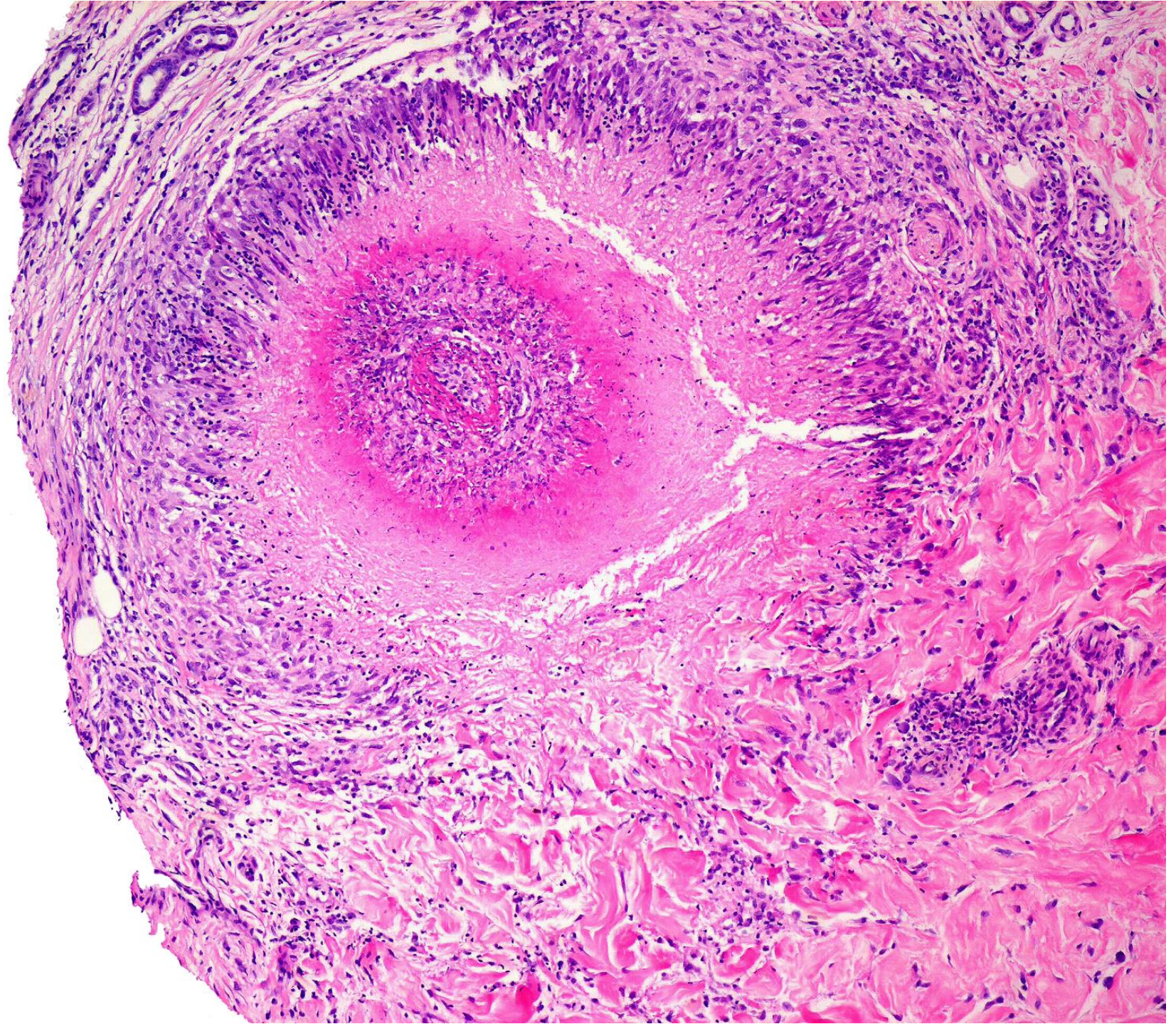


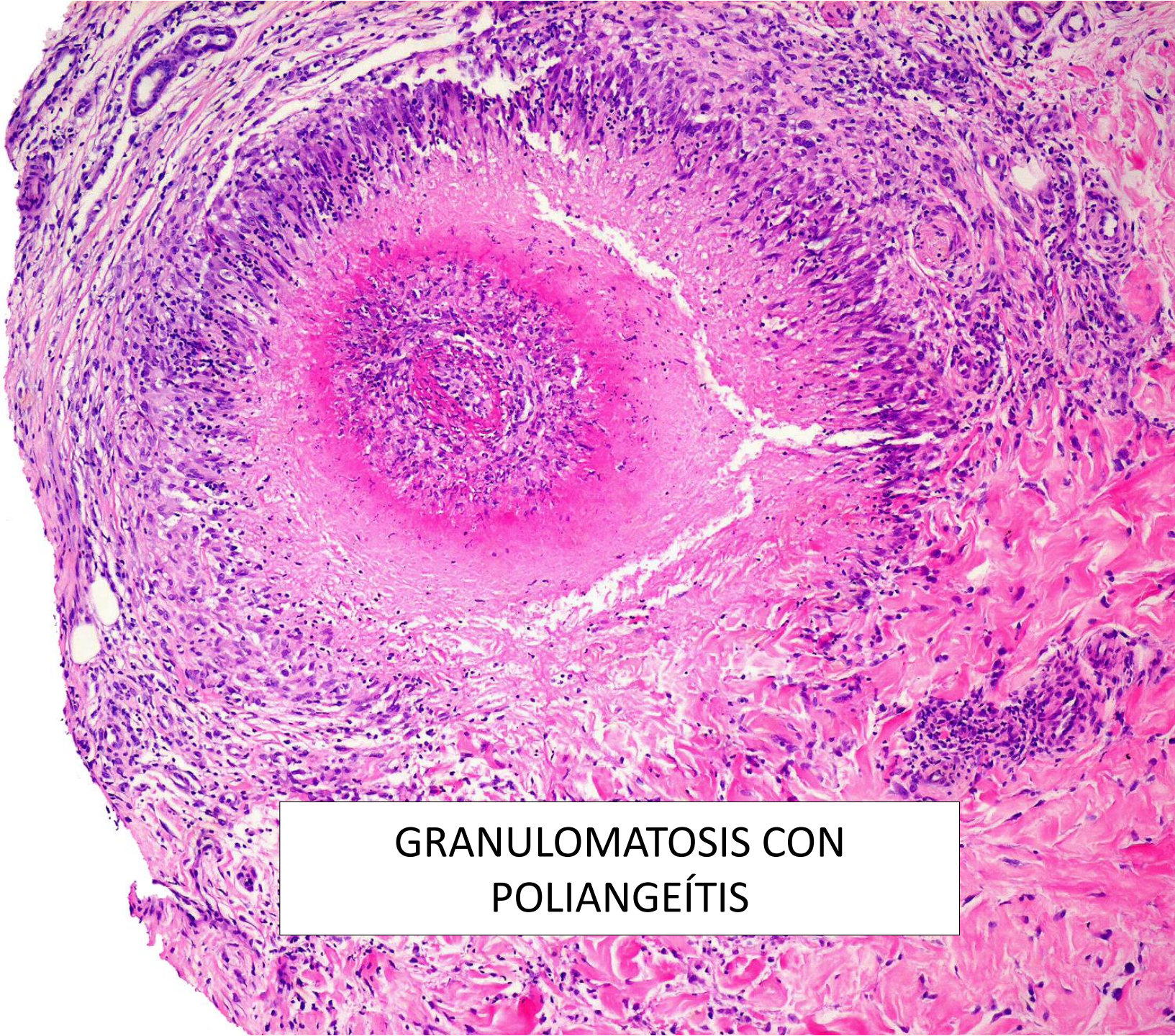
TUNGIASIS



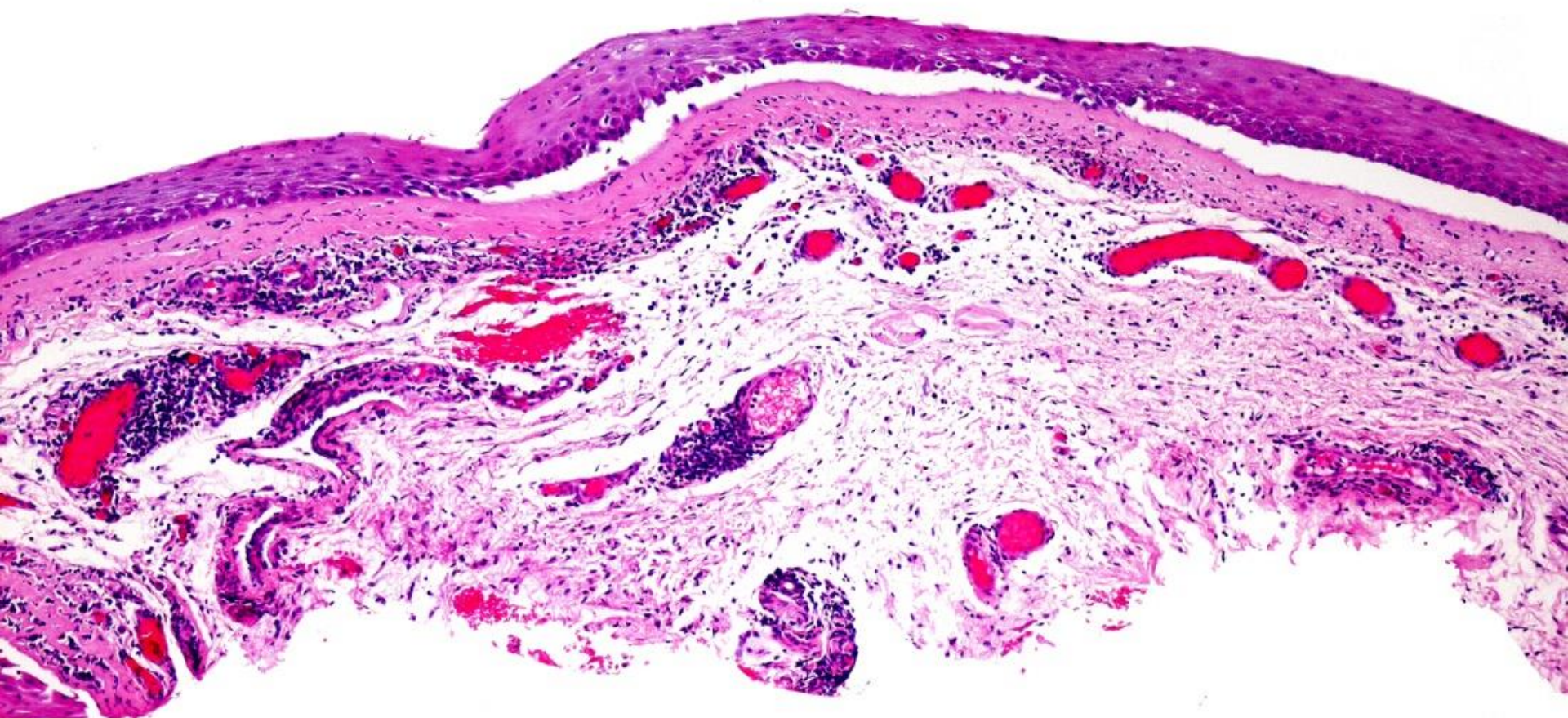


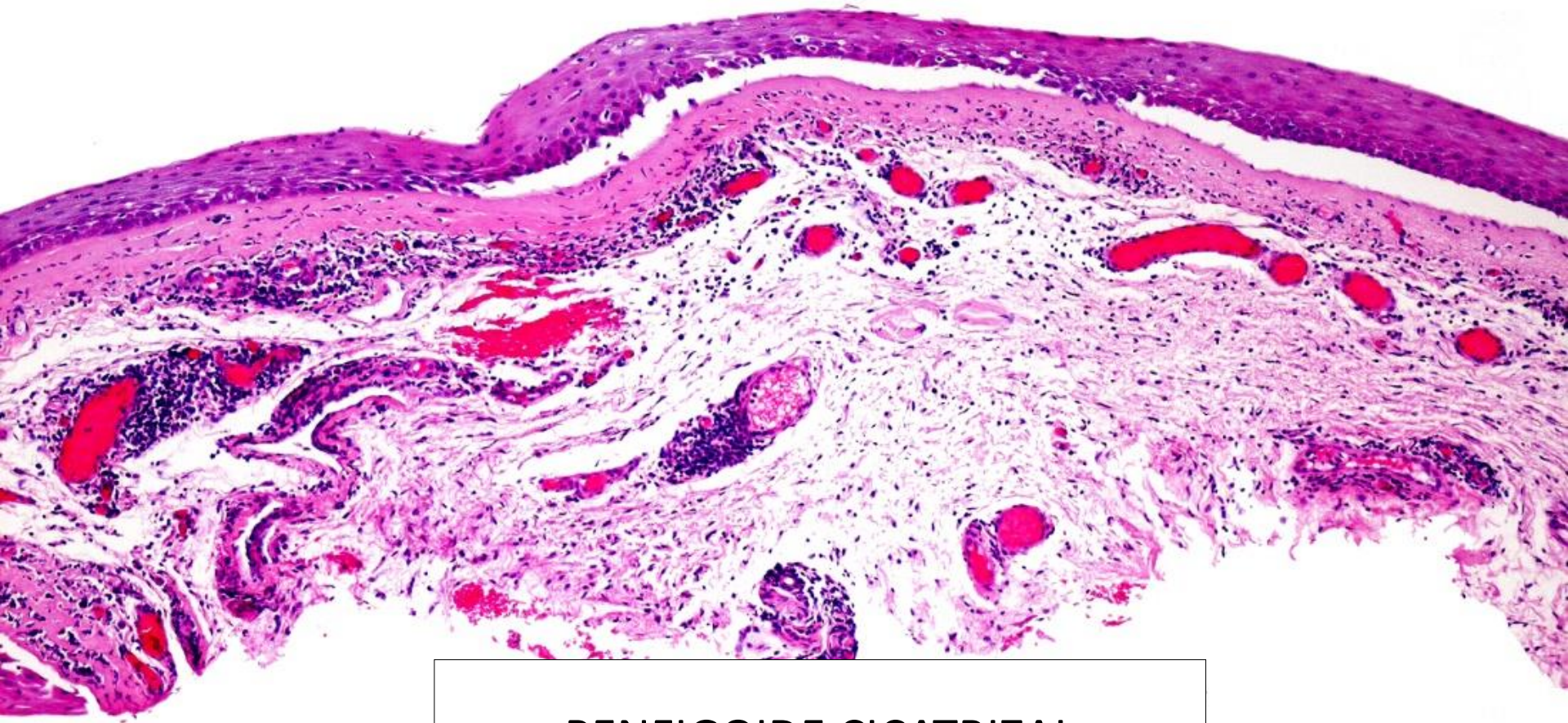LIQUEN NÍTIDO



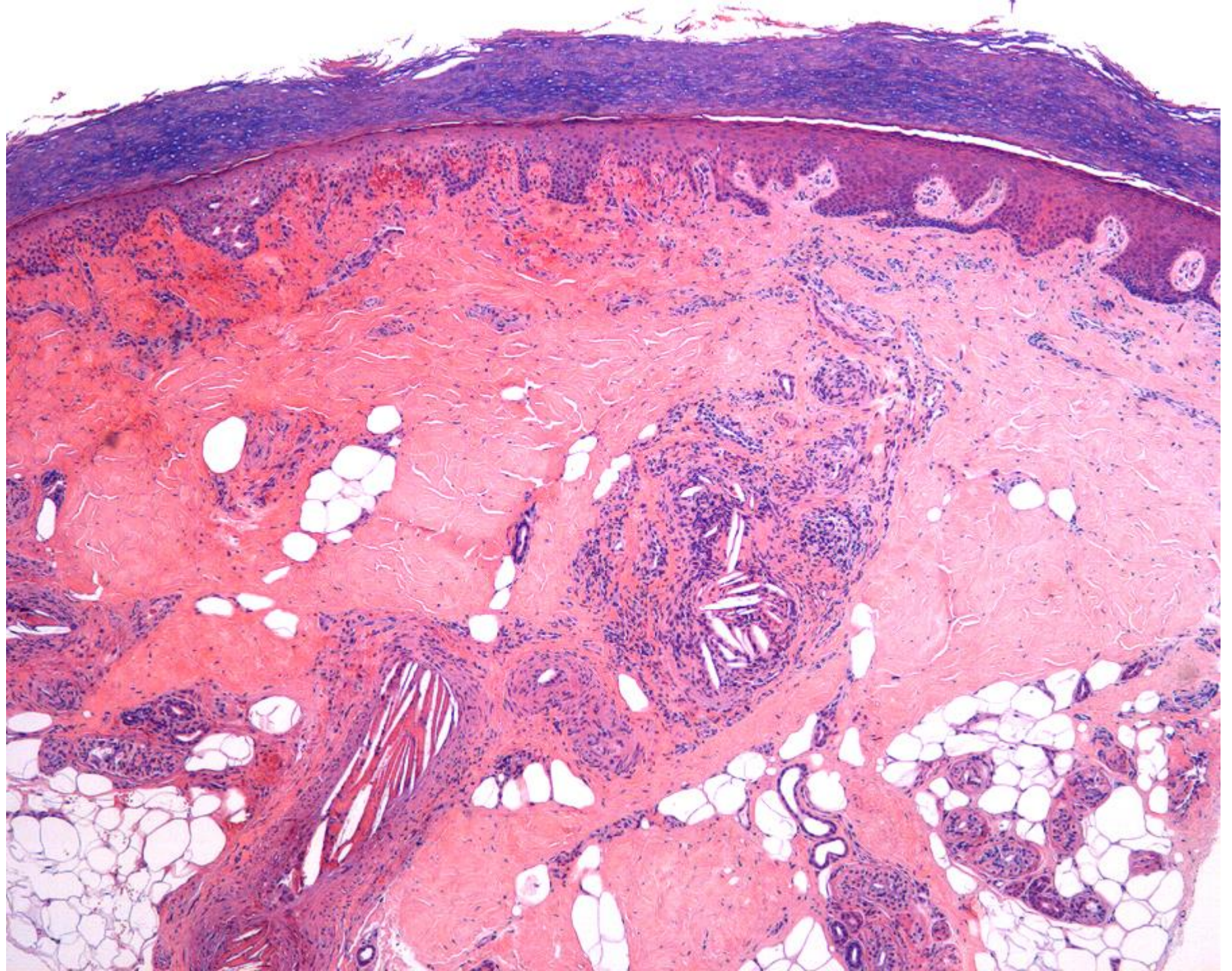


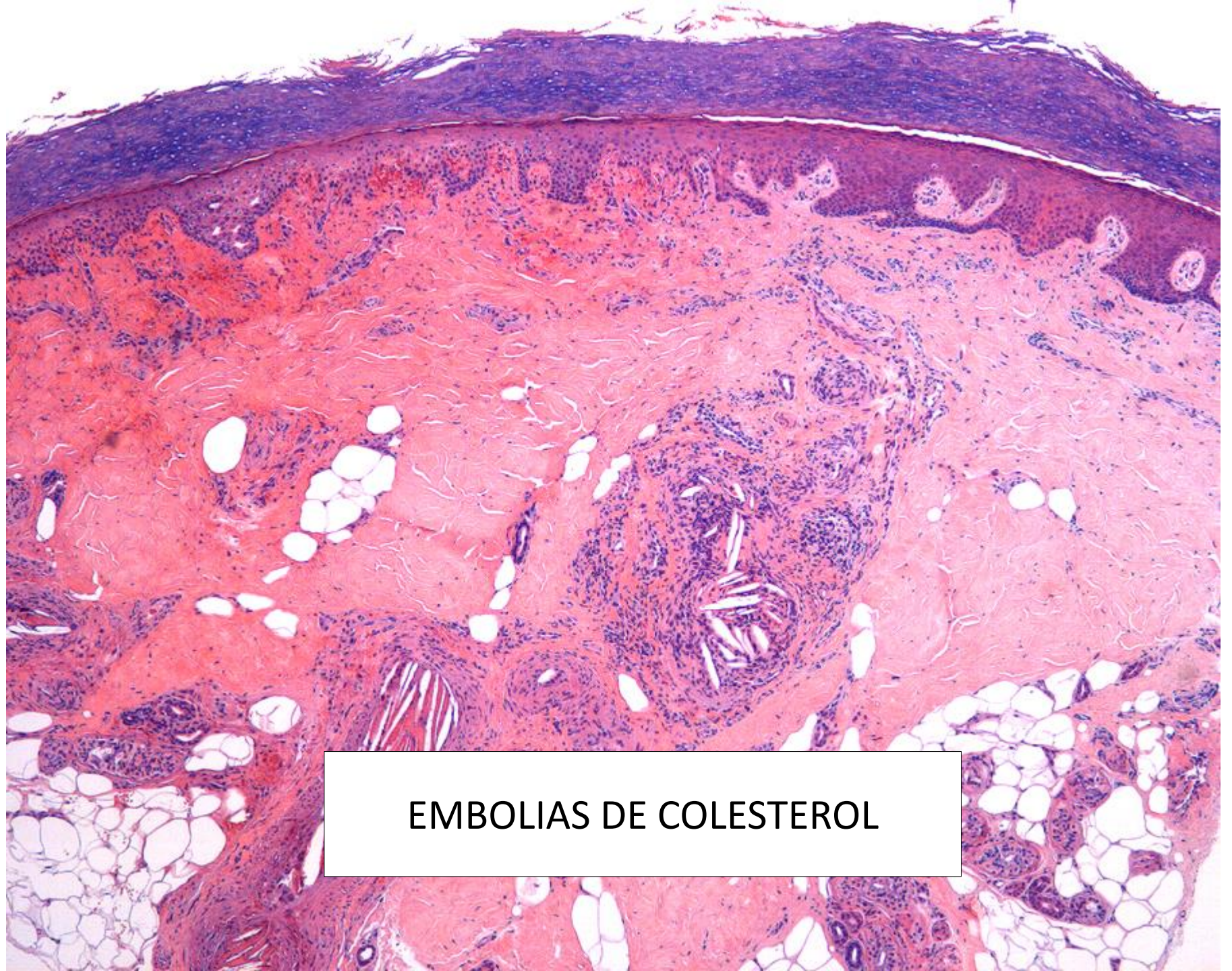GRANULOMATOSIS CON
POLIANGEÍTIS



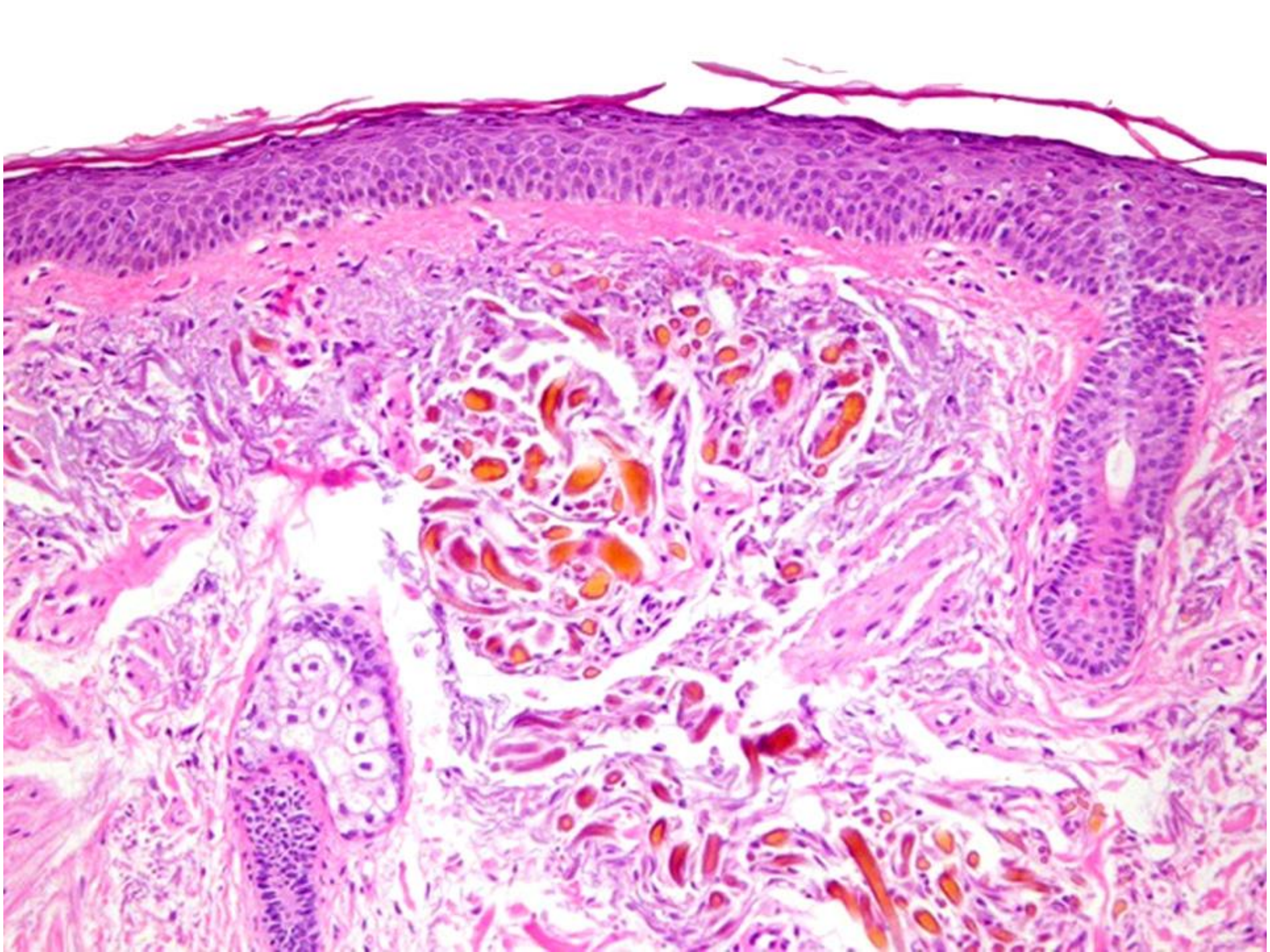


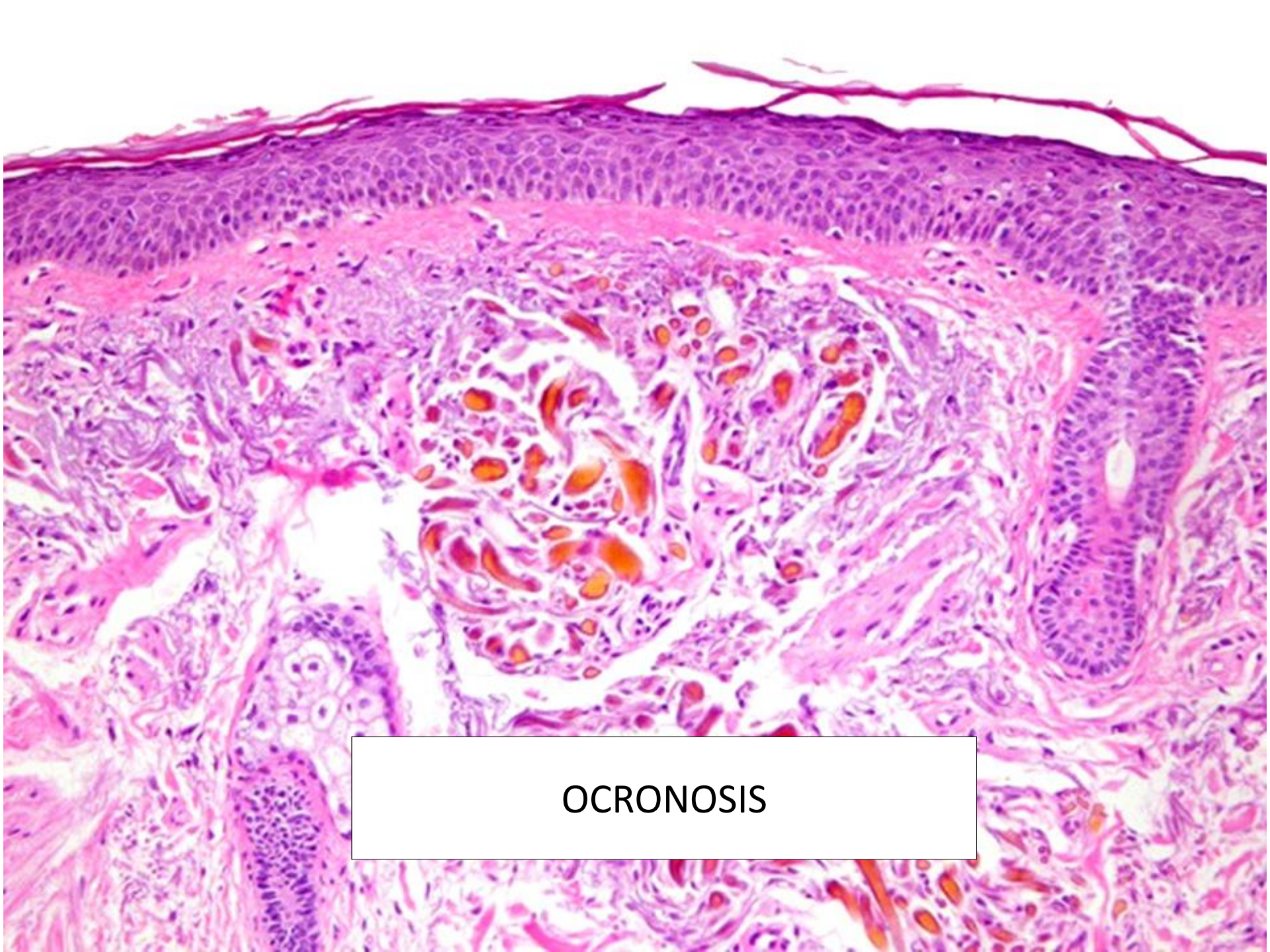
PENFIGOIDE CICATRIZAL



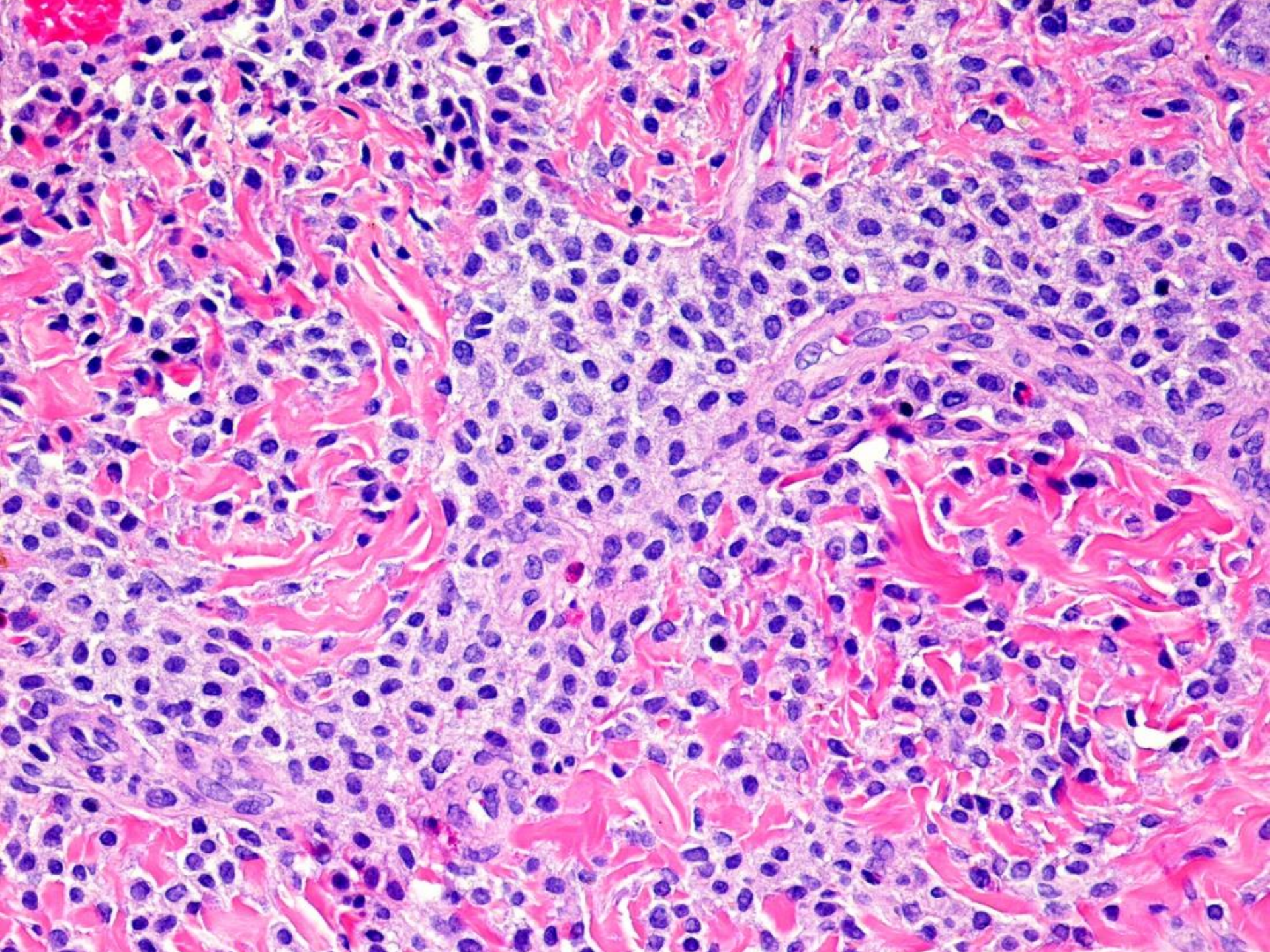


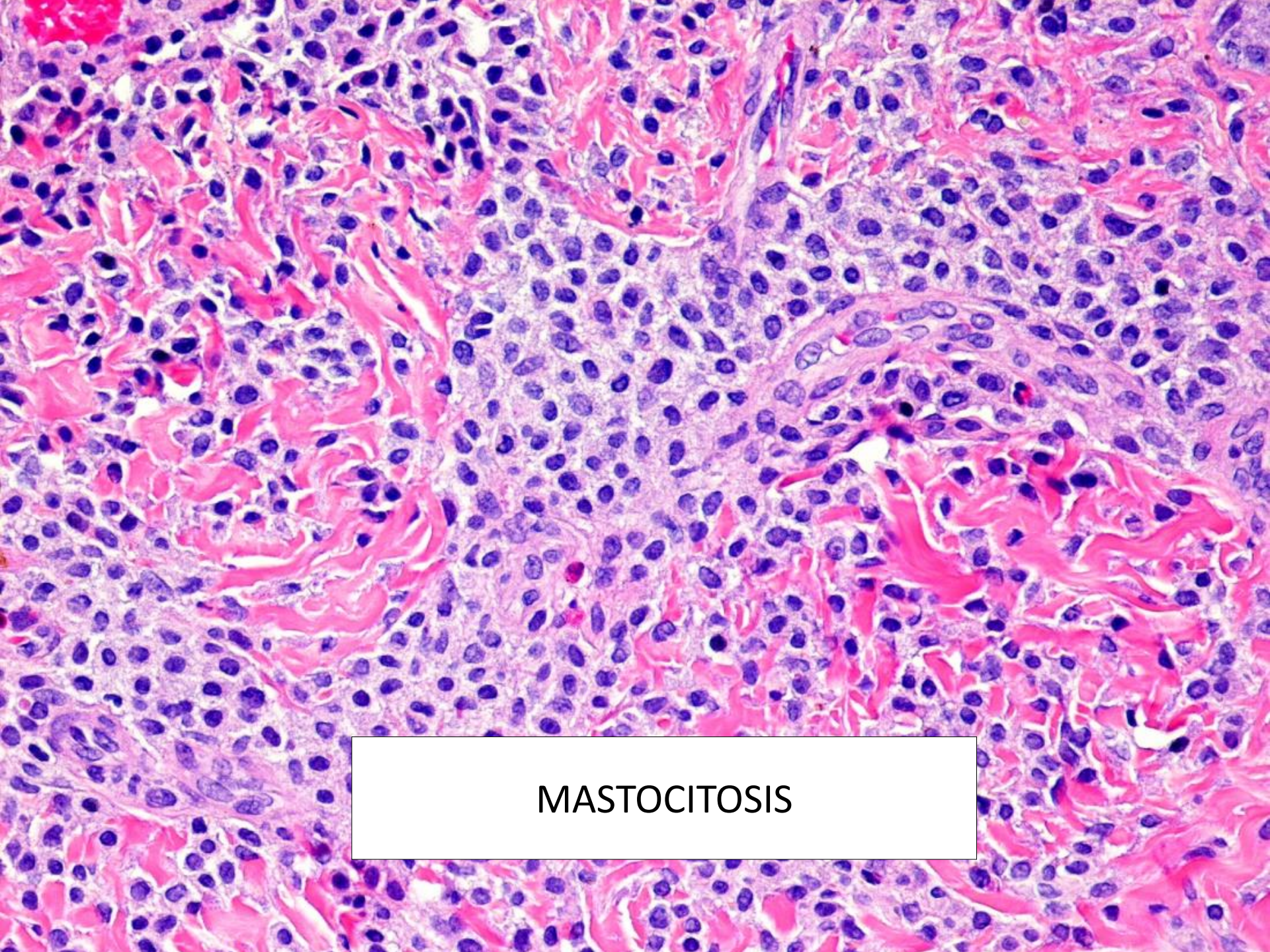
EMBOLIAS DE COLESTEROL



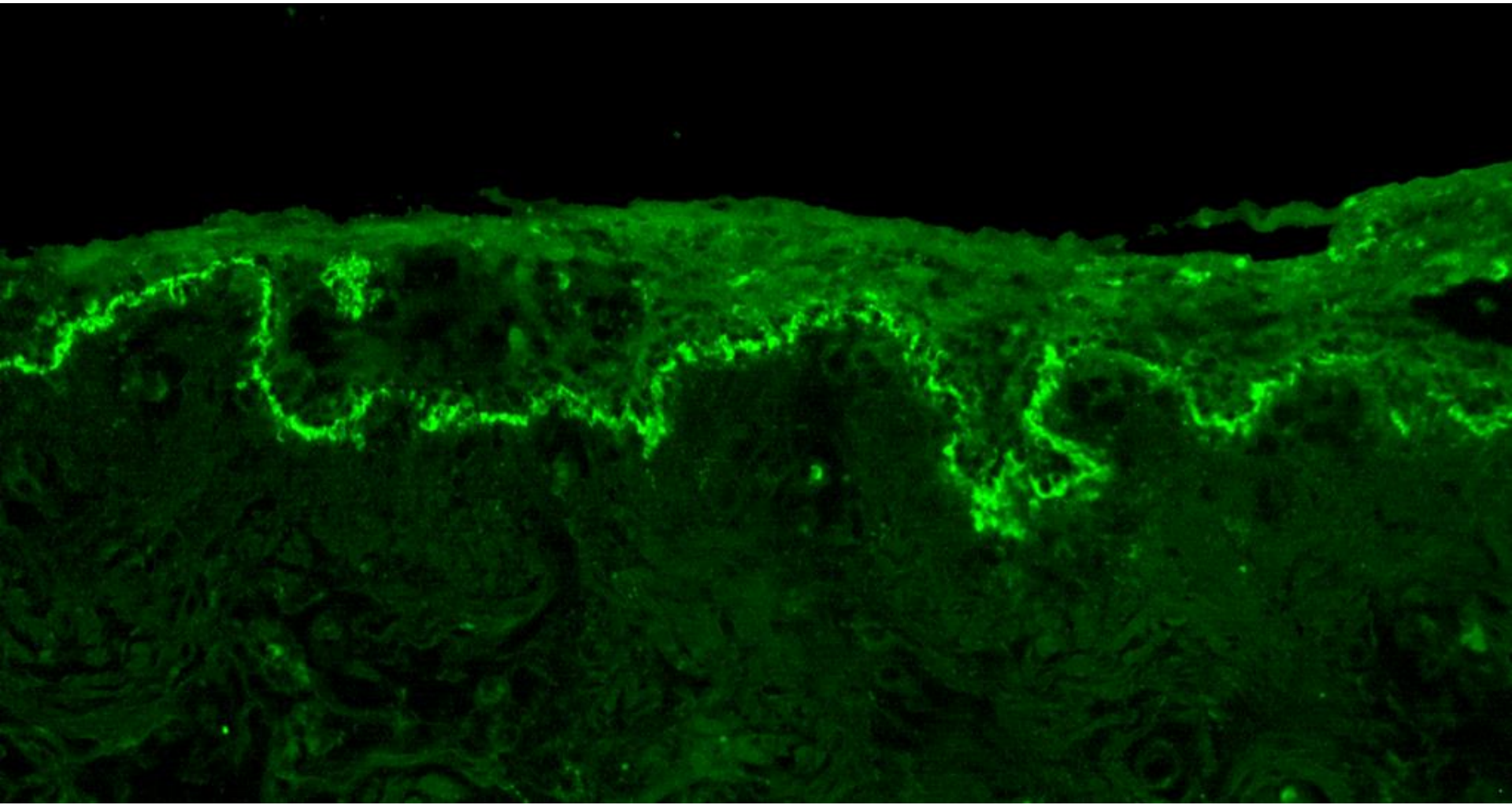


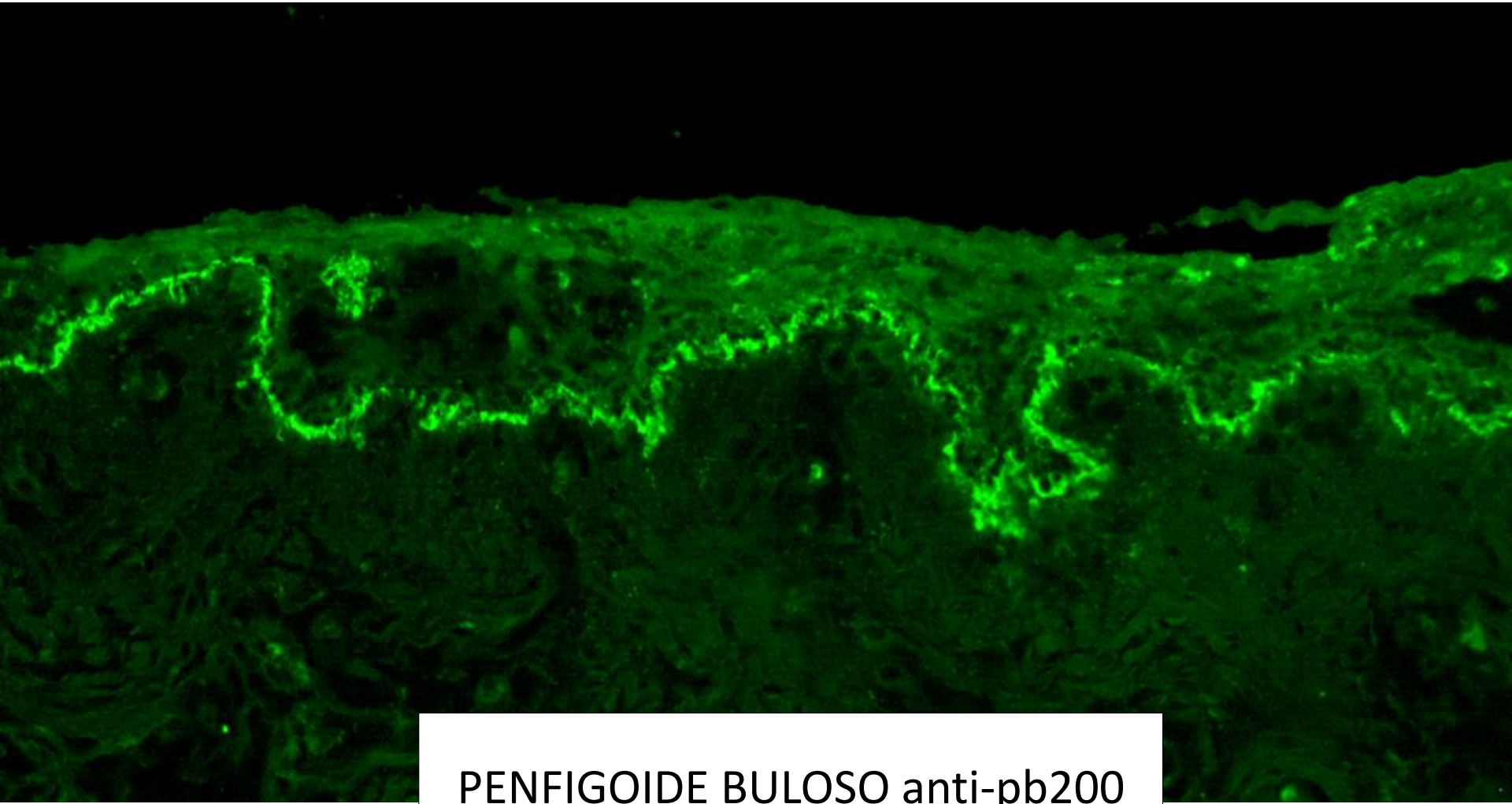
OCRONOSIS



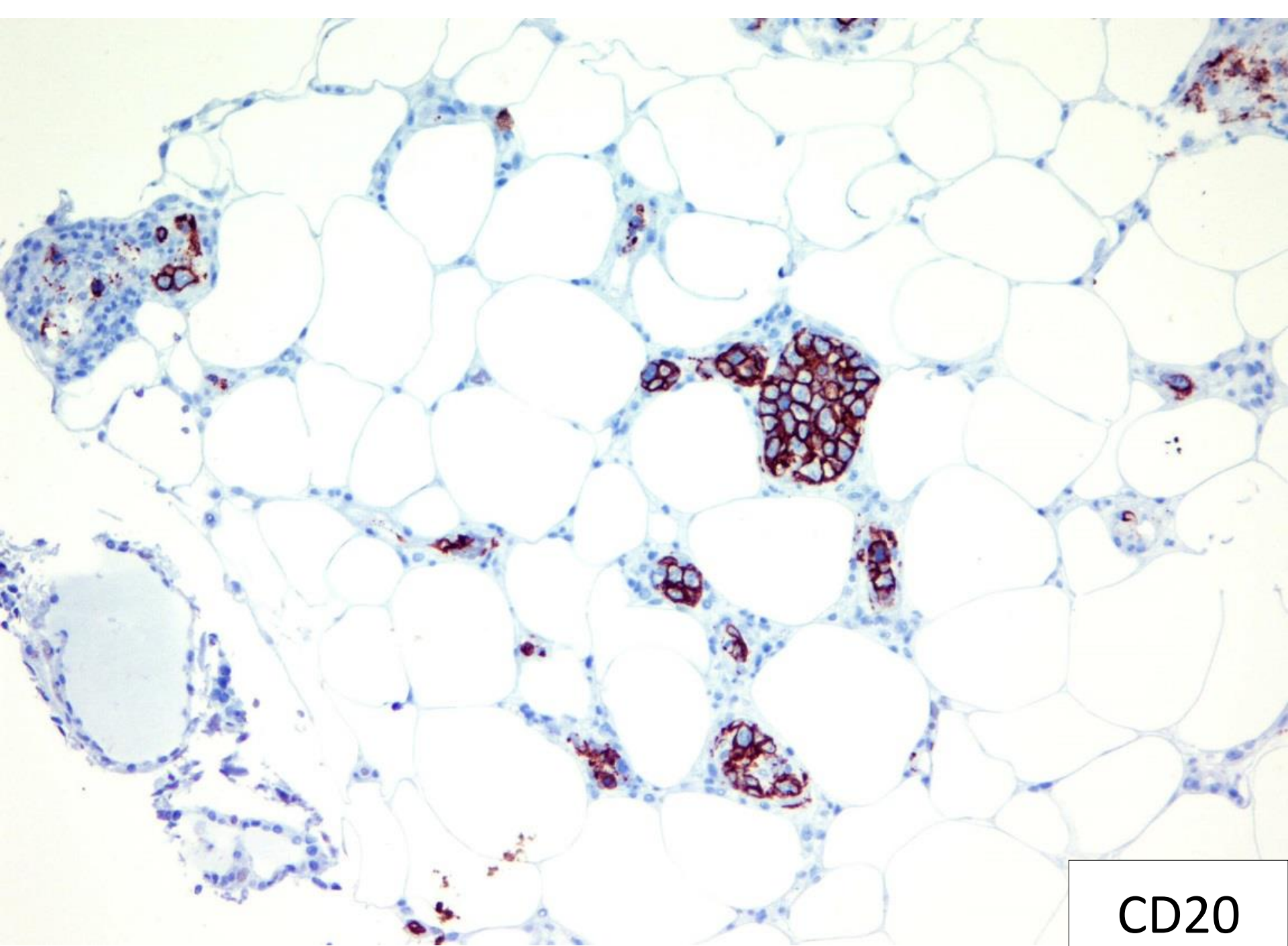


MASTOCITOSIS

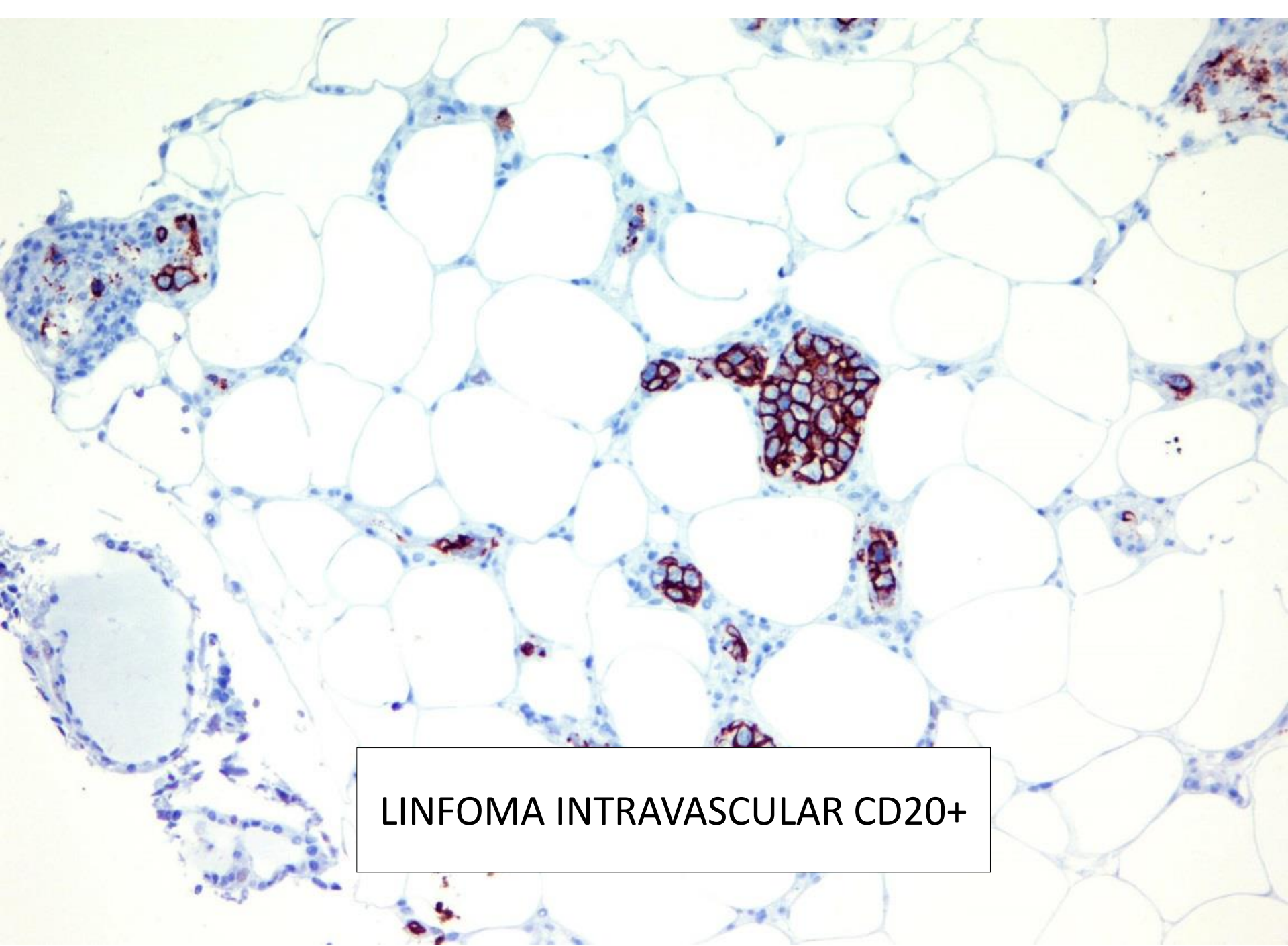




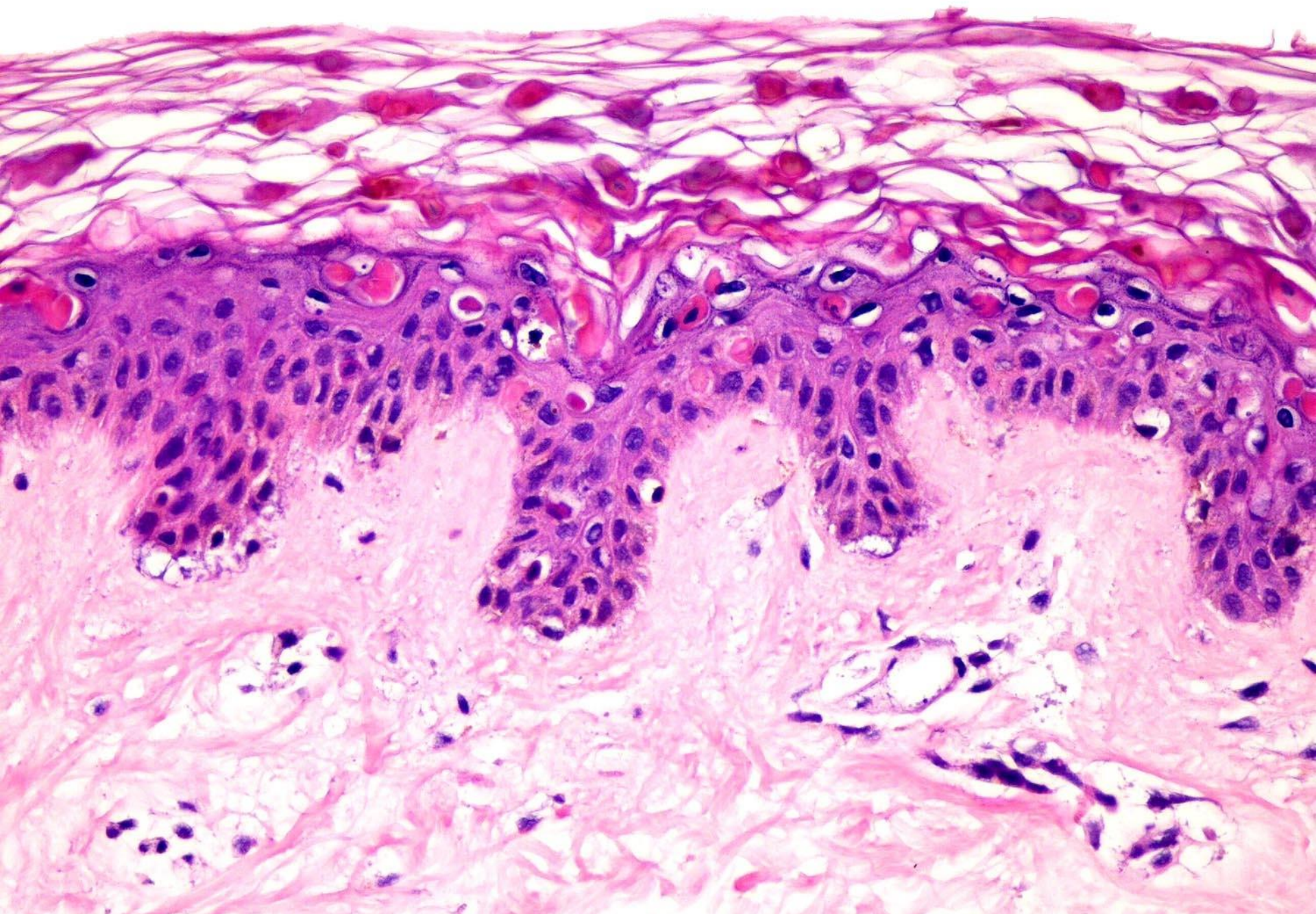
PENFIGOIDE BULOSO anti-pb200

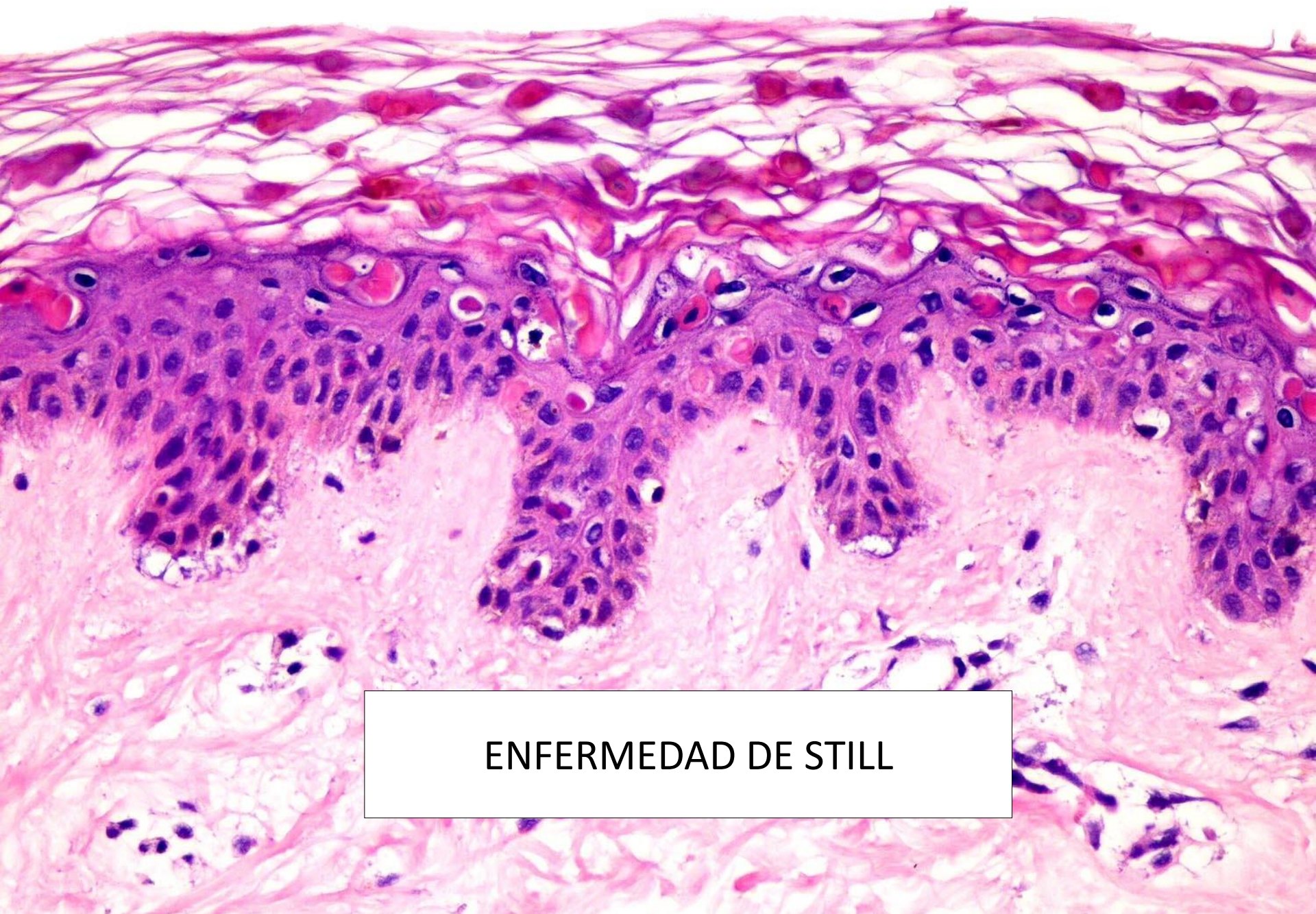


CD20

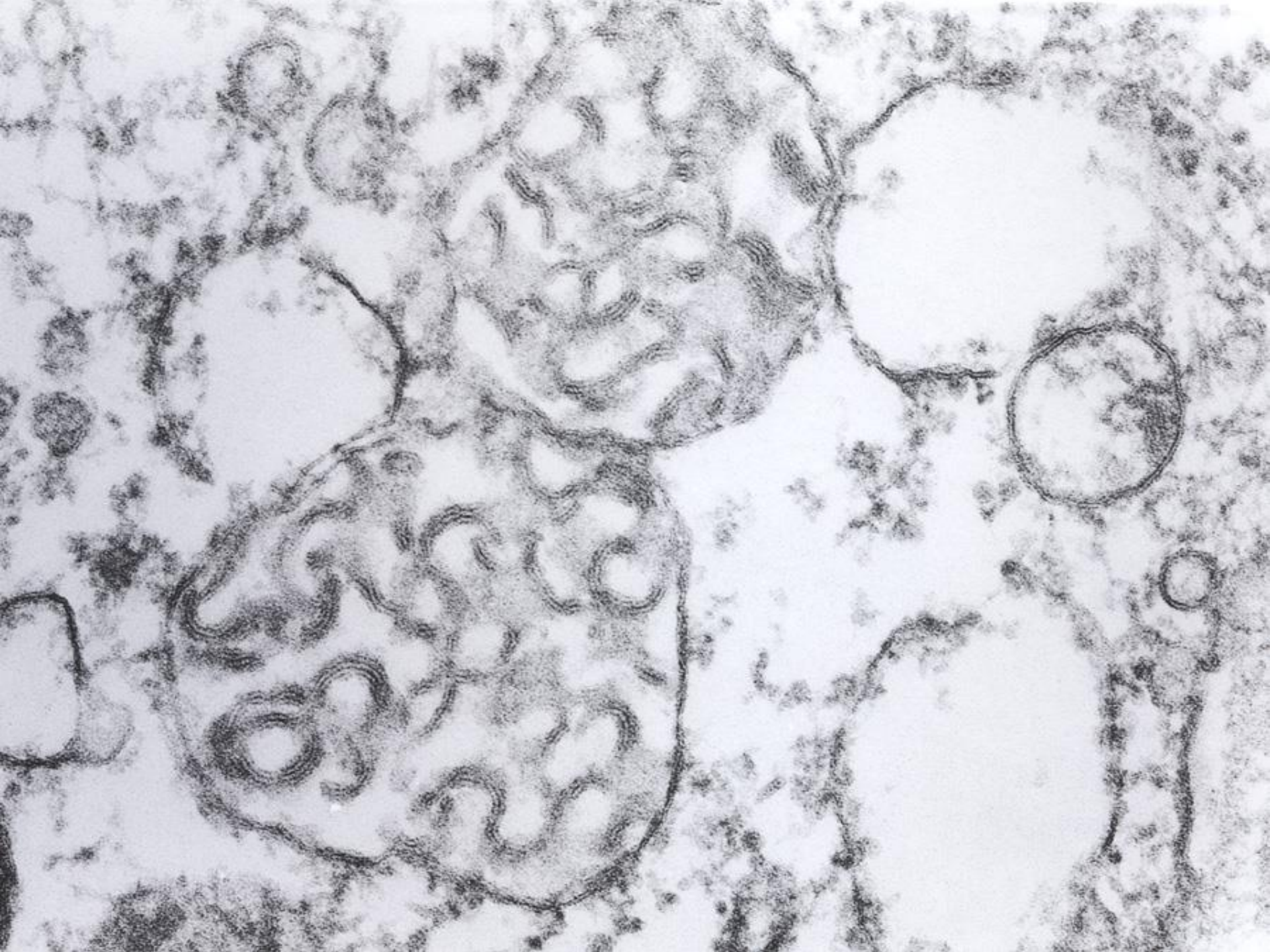


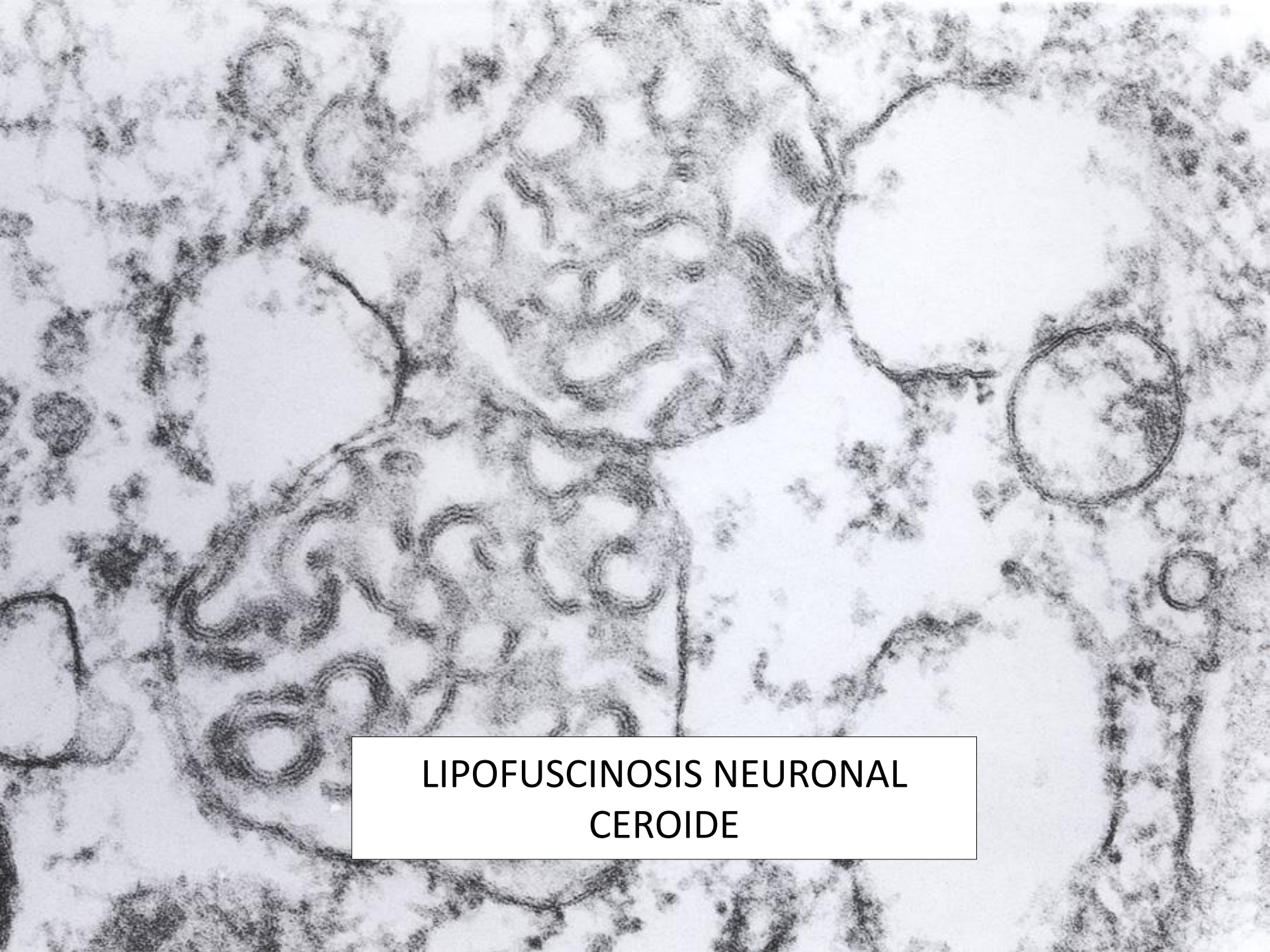
LINFOMA INTRAVASCULAR CD20+





ENFERMEDAD DE STILL





LIPOFUSCINOSIS NEURONAL
CEROIDE

- Primera estación: ansiedad tempestuosa no sin caídas
- Segunda estación: renovación esperanza y descubrimientos
- Tercera estación: reflexión y experiencia
- Cuarta estación: solaz y enseñanza

CONFERENCIA SCHAP 2018